



# Técnicas de inmunohistoquímica

## Inmunohistoquímica en tumores pediátricos de células pequeñas y redondas

A. Panizo y E. de Álava

*Departamento de Anatomía Patológica, Clínica Universitaria de Navarra, Pamplona.*

Los tumores pediátricos embrionarios son un grupo heterogéneo de lesiones con diferentes causas, pronósticos y pautas de tratamiento. Dentro de este grupo se incluyen, entre otros, el rhabdomioma alveolar y embrionario, el tumor neuroectodérmico periférico/sarcoma de Ewing, el tumor desmoplásico de células pequeñas redondas, algunos linfomas y el neuroblastoma. Constituyen uno de los grupos tumorales más difíciles de diagnosticar debido a su indiferenciación cuando se estudian con microscopía óptica. Al tratarse de tumores embrionarios generalmente presentan orgánulos, filamentos intermedios o proteínas de membrana que representan una manera primitiva de diferenciación (1, 2) (Tabla 1). Éste es el fundamento por el que la

**Tabla 1. Características inmunohistoquímicas de los tumores pediátricos de células pequeñas y redondas.**

	TNEP	SE	RMS	DSRCT	CM	Linfoma
Vimentina	+	+	+	+	+	-/+
O13	+ (95%)	+ (95%)	-/+	-/+ (20%)	-/+	-/+
NSE	+ (95%)	+/-	-/+	+ (80%)	-/+	-
Leu-7	+/-	-	-/+	+	+	-
SYN	+/-	-	-	+	-	-
S-100	+/-	-	-/+	+	+	-
CK	+/-	+/-	-/+	+ (85%)/-	-	-
MSA	+/-	+/-	+ (90%)	-/+ (5%)	-	-
DES	+/-	+/-	+ (95%)	+ (90%)/-	-	-
Miogenina	-	-	+ (99%)	-	-	-

TNEP: tumor neuroectodérmico periférico; SE: sarcoma de Ewing; RMS: rhabdomioma; DSRCT: tumor desmoplásico de células pequeñas y redondas; CM: condrosarcoma mesenquimal; NSE: enolasa neuronal específica; SYN: sinaptofisina; CK: citoqueratina; MSA: actina muscular específica; DES: desmina.

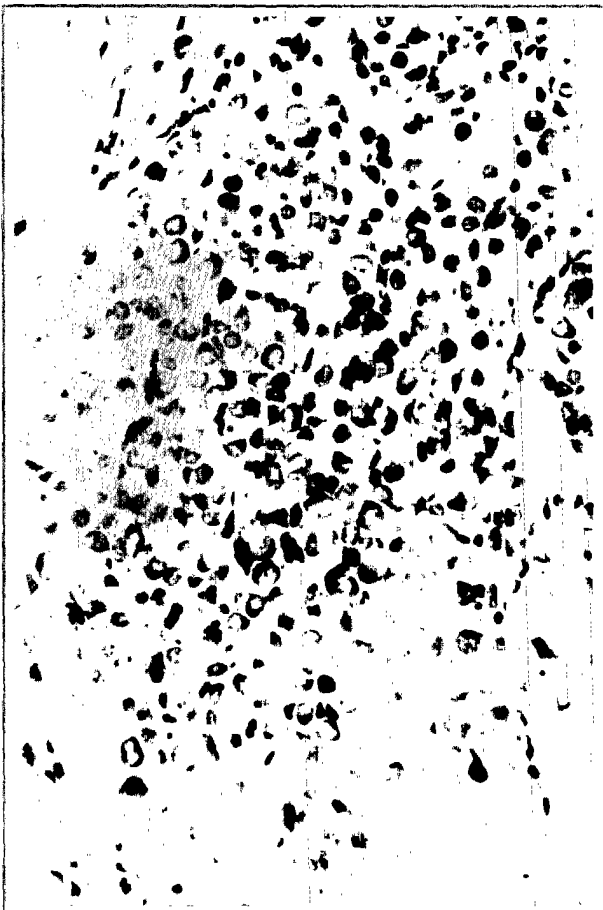
inmunohistoquímica y la microscopia electrónica pueden ser de ayuda en el diagnóstico de estos tumores. Estas técnicas, junto con la biología molecular, deben ser consideradas, sin embargo, como complementarias, y sus resultados deben evaluarse a la luz de la historia clínica y de los hallazgos morfológicos. A continuación revisamos la utilidad de algunas familias de marcadores inmunohistoquímicos.

### MARCADORES MUSCULARES

La actina muscular específica y, sobre todo, la desmina son los dos marcadores más empleados. Generalmente se ha considerado que la desmina tiene la mayor sensibilidad y especificidad ya que los rhabdomyosarcomas muestran inmunorreactividad citoplasmática en más del 95% de los casos (1, 3, 4) (Fig. 1). Sin embargo, hay que tener en cuenta que también puede expresarse en fibromatosis, lesiones benignas reactivas formadas por miofibroblastos, tumores derivados de músculo liso, sarcoma alveolar de partes blandas y, lo que es más significativo, por un 5% de los sarcomas de Ewing/tumor neuroectodérmico periférico (1). La actina muscular específica (HHF-35) tiene una sensibilidad ligeramente menor que la desmina, y sus mismos problemas de especificidad. La mioglobina es un marcador muy específico de diferenciación muscular esquelética y cardíaca; sin embargo, sólo se expresa en los rhabdomioblastos mejor diferenciados (sensibilidad de aproximadamente el 40% de los casos) (3, 4). Otros marcadores inmunohistoquímicos que se han empleado, aunque con menor frecuencia, en el diagnóstico de los tumores derivados

de músculo estriado son la subunidad M de la creatinasa (CK-M), la miosina, la titina (sensibilidad entre 25% y 50% de los rhabdomyosarcomas), la nestina y la vinculina (5, 6).

Recientemente se han descrito excelentes resultados con el anticuerpo frente a MyoD1, el producto de un gen implicado en la diferenciación de músculo esquelético. Este anticuerpo tiene una excelente sensibilidad y especificidad no sólo con los rhabdomyosarcomas alveolares y embrionarios sino también con los pleomórficos (7). Se ha descrito inmunorreactividad en el sarcoma alveolar de partes blandas con este anticuerpo; aunque la mayoría de los resultados son sobre material congelado, es posible su uso sobre material fijado en formol e incluido en parafina realizando recuperación antigénica con microondas (8). La miogenina muestra inmunorreactividad nuclear en el 90% de los rhabdomyosarcomas. Este anticuerpo se considera muy específico y, dada su alta sensibilidad, probablemente es el mejor marcador disponible en la actualidad (1, 3, 4).



**Figura 1.** Inmunorreactividad citoplasmática, a veces puntiforme y paranuclear, para la desmina en un rhabdomyosarcoma alveolar pobremente diferenciado con patrón sólido.

### MARCADORES NEURALES-NEUROECTODÉRMICOS

Se aplican sobre todo en el diagnóstico de dos grupos de tumores: el neuroblastoma y el grupo de tumores sarcoma de Ewing/tumor neuroectodérmico periférico.

El primer marcador que se demostró útil para el diagnóstico de tumores neurales poco diferenciados fue la enolasa neuroespecífica. Aunque es sensible y se expresa en casi todos los tumores neurales o neuroectodérmicos, es muy poco específica, pues también se observa inmunorreactividad en algunos sarcomas y carcinomas. El problema contrario se observa con la proteína S-100, que es poco sensible (sólo un pequeño número de casos presentan positividad) aunque más específica que la enolasa. Los neurofilamentos son característicos de las células neuronales, y, por tanto, se observan con intensidad variable en los neuroblastos del neuroblastoma, aunque en mucha menor cuantía en el sarcoma de Ewing/tumor neuroectodérmico periférico (1, 9). La sinaptofisina (Fig. 2), la cromogranina, el Leu-7 y la secretogranina, sin embargo, son específicas de tumores neuroendocrinos y/o neuroectodérmicos. Estos marcadores se expresan tanto en el neuroblastoma como en el sarcoma de Ewing/tumor neuroectodérmico periférico y, por lo tanto, no sirven para su diagnóstico diferencial; sin embargo, son buenos marcadores de diferenciación neural. Dentro de la familia del sarcoma de Ewing/tumor neuroectodérmico periférico el mayor grado de diferenciación neural corresponde al tumor neuroectodérmico periférico, pero con las actuales pautas de quimioterapia no está claro si la diferenciación neural tiene valor pronóstico. En los neuroblastomas estos marcadores se expresan más frecuentemente en los tumores mejor diferenciados (ganglioneuroblastoma, ganglioneuroma), asociándose al pronóstico de manera especial la expresión del receptor para el factor de crecimiento neural (Trk-A) y la de la proteína S-100 (10).

Se han producido diversos anticuerpos dirigidos frente a la glucoproteína de membrana p30/32, que es un producto del gen *MIC2*. Los anticuerpos frente a esta glucoproteína (O13, MIC-2 y HBA-71), que reconocen el cluster antigénico CD99, son muy sensibles para los tumores de la familia del sarcoma de Ewing/tumor neuroectodérmico periférico (cerca del 100%) (Fig. 3), no marcan los neuroblastomas y casi siempre son negativos en los demás tumores incluidos en el diagnóstico diferencial de ambas entidades (11, 12). El marcaje se detecta en la membrana plasmática. Este antígeno, sin embargo, se detecta en otros tumores entre los que se incluyen los linfomas linfoblásticos T (63% muestran inmunorreactividad de membrana), algunos sarcomas sinoviales pobremente diferenciados, escasos rhabdomyosarcomas embrionarios y alveolares (28% muestran inmunorreactividad citoplasmática), condrosarcomas mesenquimales, aparte de algunos tumores que no aparecen en el contexto clínico de un sarcoma de Ewing/tumor neuroectodérmico periférico, como los tumores de la granulosa y de los cordones sexuales, los carcinomas neuroendocrinos y el sarcoma granulocítico (12-14). Debido a las excepciones anteriores, este anticuerpo debería usarse siempre en un panel que incluyera una desmina y un marcador linfoide.

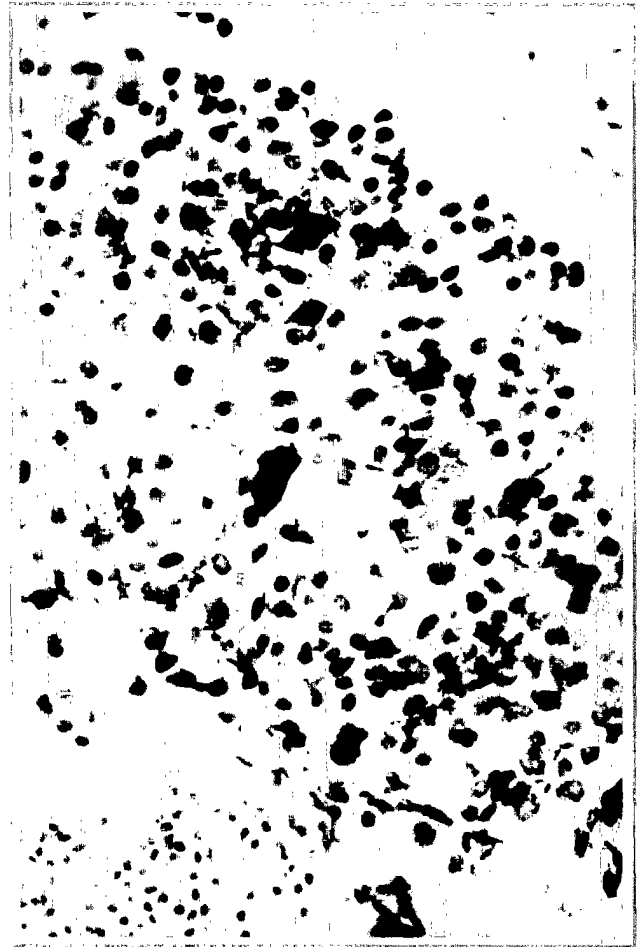
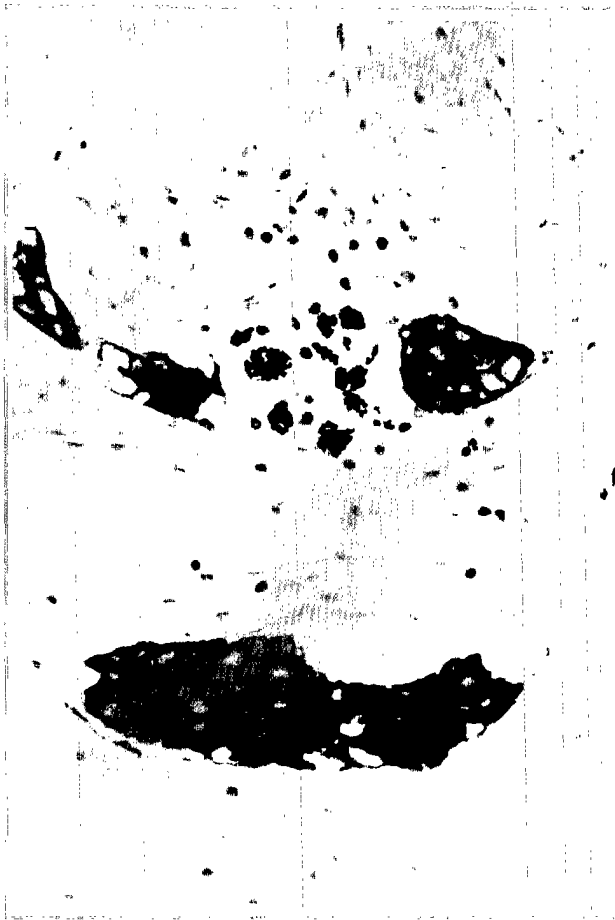


Figura 2. La inmunorreactividad para la sinaptofisina en este neuroblastoma es citoplasmática y granular. Su intensidad es mayor en las células más diferenciadas.



**Figura 3.** Metástasis pulmonar de un sarcoma de Ewing. Con el anticuerpo O13 se observa un intenso patrón de membrana plasmática.

CD44 es una molécula de adhesión celular cuya estructura está alterada en muchos tumores, probablemente permitiéndoles alcanzar los vasos y metastatizar. Se ha observado que su expresión está disminuida en los neuroblastomas de estadios altos, mientras que aparece expresada normalmente en los de estadio IVS, que regresan con frecuencia de manera espontánea (1, 2).

### CONCLUSIONES PRÁCTICAS

- No recurrir a la inmunohistoquímica hasta haber agotado la información que aportan las técnicas convencionales y la historia clínica.
- Realizar los estudios empleando paneles secuenciales de anticuerpos. Ante un tumor indiferenciado, en nuestro departamento comenzamos con un panel amplio que incluye un cóctel de citoqueratinas, vimentina, S-100, antígeno leucocitario común, pan-B y pan-T. Sólo cuando el resultado del primer panel indica que estamos ante un sarcoma empleamos un segundo panel, el de tumor de células pequeñas y redondas, que incluye desmina y O13.
- Cuando sea posible, guardar material congelado y/o fijado en glutaraldehído para aprovechar la información que se obtiene con la microscopía electrónica y la patología molecular (casi todos estos tumores tienen alteraciones moleculares específicas).

### MARCADORES EPITELIALES

No es frecuente encontrar inmunorreactividad para las citoqueratinas en los sarcomas pediátricos indiferenciados. La excepción son los sarcomas sinoviales, lo que resulta útil en el diagnóstico de los tumores monofásicos pobremente diferenciados (14). Este hecho se empaña porque algunos sarcomas de Ewing (10% a 20%) también reaccionan con las queratinas (y algunos sarcomas sinoviales expresan p30/32).

En el tumor desmoplásico de células pequeñas y redondas existe una coexpresión de queratinas, desmina y enolasa neuroespecífica. Este tumor muestra reactividad con O13 en aproximadamente un 20% de los casos, y tiene características clínicas y moleculares específicas (9).

### OTROS MARCADORES POTENCIALMENTE ÚTILES

En gran número de tumores de Wilms existe una sobreexpresión de la proteína codificada por el gen *WT1*, mutado en dicho tumor. Como en el caso de MyoD1 y la miogenina, *WT1* es un factor de transcripción y, por tanto, su proteína se expresa en el núcleo de las células de todos los componentes del tumor, lo que puede ser de interés para el diagnóstico diferencial del tumor de Wilms. De entre los tumores pediátricos indiferenciados también se observa inmunorreacción para *WT1* en el tumor desmoplásico de células pequeñas y redondas, donde el gen *WT1* está traslocado (1, 2).

## BIBLIOGRAFÍA

1. Coffin CM, Dehner LP. *Pathologic evaluation of pediatric soft tissue tumors*. Am J Clin Pathol 1998; 109(Suppl. 1): S38-S52.
2. Dehner LP. *The evolution of the diagnosis and understanding of primitive and embryonic neoplasms in children: Living through an epoch*. Mod Pathol 1998; 11: 669-685.
3. Parham DM. *Immunohistochemistry of childhood sarcomas: Old and new markers*. Mod Pathol 1994; 6: 133-138.
4. Tsokos M. *The diagnosis and classification of childhood rhabdomyosarcoma*. Sem Diagn Pathol 1994; 11: 26-28.
5. Kobayashi M, Sjoberg G, Soderhall S, Lendahl U, Sandstedt B, Sejersen T. *Pediatric rhabdomyosarcomas express the intermediate filament nestin*. Pediatr Res 1998; 43: 386-392.
6. Meyer T, Brinck U. *Immunohistochemical detection of vinculin in human rhabdomyosarcomas*. Gen Diagn Pathol 1997; 142: 191-198.
7. Wang NP, Marx J, McNutt MA, Rutledge JC, Gown AM. *Expression of myogenic regulatory proteins (myogenin and MyoD1) in small blue round cell tumors of childhood*. Am J Pathol 1995; 147: 1799-1810.
8. Engel ME, Mouton SC, Emms M. *Paediatric rhabdomyosarcoma: MyoD1 demonstration in routinely processed tissue sections using wet heat pretreatment (pressure cooking) for antigen retrieval*. J Clin Pathol 1997; 50: 37-39.
9. Gerald WL, Ladanyi M, de Álava E, Cuatrecasas M, Kushner BH, LaQuaglia MP, Rosai J. *Clinical, pathologic, and molecular spectrum of tumors associated with t(11;22) (p13;q12): Desmoplastic small round-cell tumor and its variants*. J Clin Oncol 1998; 16: 3028-3036.
10. Tanaka T, Hiyama E, Sugimoto T, Sawada T, Tanabe M, Ida N. *Trk-A gene expression in neuroblastoma. The clinical significance of an immunohistochemical study*. Cancer 1995; 76: 1086-1095.
11. Scotlandi K, Serra M, Manara MC y cols. *Immunostaining of the p30/p32MIC2 antigen and molecular detection of EWS rearrangements for the diagnosis of Ewing's sarcoma and peripheral neuroectodermal tumor*. Hum Pathol 1996; 27: 408-416.
12. Stevenson AJ, Chatten J, Bertoni F, Miettinen M. *CD99(p30/32 MIC2) neuroectodermal/Ewing's sarcoma antigen as an immunohistochemical marker. Review of more than 600 tumors and the literature experience*. Appl Immunohistochem 1994; 2: 231-240.
13. Dei Tos AP, Waden C, Fletcher CDM. *Extraskeletal myxoid chondrosarcoma: An immunohistochemical reappraisal*. Appl Immunohistochem 1997; 5: 73-77.
14. Folpe AL, Schmidt RA, Chapman D, Gown AM. *Poorly differentiated synovial sarcoma: Immunohistochemical distinction from primitive peripheral nerve sheath tumors*. Am J Surg Pathol 1998; 22: 673-682.

