

Caso aislado

Presentación de un caso de tumor maligno de la vaina del nervio periférico de localización superficial

F. Hostalet, A. Pérez-Vallés, J. Blesa, C. Martínez, B. Montero y V. Sabater

Servicio de Anatomía Patológica, Hospital General Universitario, Valencia.

SUMMARY

Malignant peripheral nerve sheath tumor is a sarcoma arising from a peripheral nerve or a neurofibroma. We report a case of this rare tumor that was superficially located in the forehead of a patient without von Recklinghausen's disease. Microscopically it was composed of spindle cells arranged in a fascicular and schwannian pattern with epithelioid areas, infiltrating the whole dermis and encircling major nerve trunks. The tumor recurred in the homolateral parotid gland and in the orbit, showing a higher histological grade of malignancy. The immunohistochemical study showed immunoreactivity for the tumoral cells with S-100 protein, myelin basic protein, Leu-7 and vimentin. The recognition of the superficial form of this tumor is important in order to distinguish it from neurotropic melanoma and cellular schwannoma. Rev Esp Patol 1998; 31(3): 269-273.

Key words: Malignant tumor - Peripheral nerve sheath - Superficial

RESUMEN

El tumor maligno de la vaina del nervio periférico es un sarcoma que se origina de un nervio periférico o un neurofibroma. Presentamos un caso de este tumor poco frecuente de localización superficial en un paciente sin enfermedad de von Recklinghausen. Histológicamente, estaba formado por una proliferación de células fusiformes con un patrón fascicular y schwanniano que exhibía áreas epitelioides e infiltraba toda la dermis, englobando gruesos troncos nerviosos. En su evolución, el tumor recidivó en glándula parótida homolateral y órbita, presentando un mayor grado histológico de malignidad. El estudio inmunohistoquímico demostró la positividad de las células tumorales con la proteína S-100, proteína básica de la mielina, Leu-7 y vimentina. Consideramos importante el reconocimiento de la forma superficial de este tumor para distinguirlo del melanoma neurotrópico y el schwannoma celular. Rev Esp Patol 1998; 31(3): 269-273.

Palabras clave: Tumor maligno - Vaina del nervio periférico - Localización superficial

INTRODUCCIÓN

El tumor maligno de la vaina del nervio periférico es un sarcoma que se origina de un nervio periférico o un neu-

rofibrroma (1, 2). Habitualmente se desarrolla en partes blandas profundas y tiene un curso clínico agresivo con una elevada tasa de mortalidad, aproximadamente del 50% (2). Sin embargo, se ha reconocido una forma su-

perifical de este tumor (2, 7) que puede mostrar dos patrones histológicos diferentes: uno epitelioides (2, 3) y otro fascicular (4).

Aportamos un caso de tumor maligno de la vaina del nervio periférico de localización superficial en la dermis que presentó en su evolución numerosas recurrencias y un mayor grado histológico de malignidad.

MATERIAL Y MÉTODOS

Historia clínica

Se trata de un varón de 68 años que en junio de 1993 consultó por una tumoración de 3 meses de evolución en la región frontal derecha de 4 cm de diámetro y bordes mal definidos. Tras su extirpación el diagnóstico fue de schwannoma maligno superficial. A los 8 meses, en marzo de 1994, presentó un tumor en la región parotídea derecha, realizándose el estudio del macizo facial con resonancia magnética que puso de manifiesto una metástasis. Se realizó parotidectomía radical, que confirmó una recidiva tumoral que afectaba a la glándula parótida, partes blandas y un ganglio linfático, recibiendo el paciente en la celda parotídea una dosis total de 60 Gy con telecobaltoterapia. Posteriormente, en septiembre, se detecta una nueva recidiva en la región fronto-orbitaria derecha, por lo que se procede a su extirpación. Se aprecia la afectación del foramen supraciliar y del borde profundo de resección. Finalmente, presentó un crecimiento tumoral en la región orbitaria con exoftalmos del ojo derecho sin posibilidad de resección quirúrgica, falleciendo en febrero de 1996.

El material obtenido de la tumoración inicial y de ambas recidivas fue fijado en formaldehído tamponado al 10%, y se incluyó en bloques de parafina de los que se realizaron secciones de 4 μ m que se tiñeron con hematoxilina-eosina. El estudio inmunohistoquímico se realizó en cortes adicionales desparafinados, utilizando el complejo técnico avidina-biotina-peroxidasa con los anticuerpos comerciales siguientes: proteína S-100 (Dako), PBMielina (Dako), proteína glial fibrilar ácida (Dako), Leu-7 (Becton Dickinson), vimentina (Dako), citoqueratina AE1/AE3 (BioGenex), actina muscular (Dako), desmina (Dako) y HMB-45 (BioGenex).

RESULTADOS

Hallazgos histopatológicos

El tumor inicial extirpado de la región frontal derecha estaba formado por una proliferación neoplásica maligna no encapsulada de apariencia sarcomatosa que afectaba a la dermis profunda y al tejido celular subcutáneo (Fig. 1). Las células eran fusiformes con núcleos elongados y ondulados y citoplasmas mal definidos, que se disponían con un patrón fasciculado y schwanniano. Se observaba alguna célula grande pleomórfica, y la actividad mitótica era moderada (7 mitosis/10 HPF) (Fig. 2). No había proliferación de melanocitos epidérmicos y en la periferia del tumor se encontraban algunos filetes nerviosos.

En la primera recidiva correspondiente a la pieza de parotidectomía derecha, había una proliferación sarcomatosa de células fusiformes que infiltraba la glándula




Figura 1. Tumor de apariencia sarcomatosa bien delimitado que afecta al tejido celular subcutáneo (original, HE \times 40).

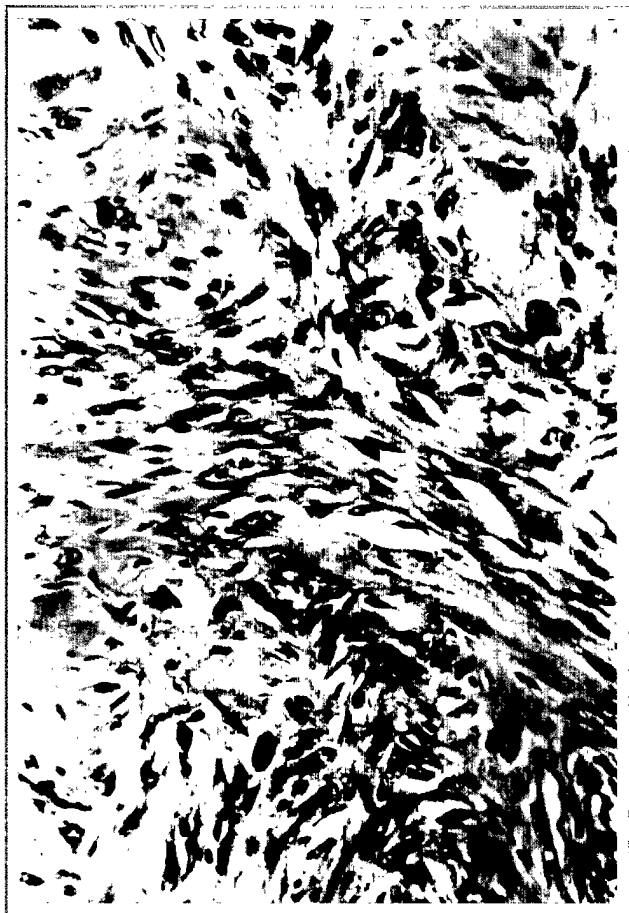

Figura 2. Tumor formado por células fusiformes con núcleos elongados y ondulados adoptando un patrón fasciculado. Se observa una mitosis atípica (flecha) (original, HE $\times 200$).



Figura 3. Fascículo nervioso (flecha) englobado por el tumor (original, HE $\times 100$).

parótida, partes blandas y un ganglio linfático periglandular. Había mayor grado de atipia y pleomorfismo nuclear, y se observaban gruesos troncos nerviosos englobados por la tumoración (Fig. 3).

En la segunda recidiva, la pieza de extirpación frontoorbitaria mostraba una proliferación neoplásica sarcomatosa constituida por células fusiformes y epitelioides con notable atipia, pleomorfismo y elevado índice mitótico (12-14 mitosis/10 HPF).

Hallazgos inmunohistoquímicos

En el estudio inmunohistoquímico del tumor inicial y de ambas recidivas, la mayoría de las células tumorales mostraron una inmunotinción positiva de forma difusa, citoplásmica y nuclear con la proteína S-100 y en la zo-

na citoplásmica con la vimentina. Con los anticuerpos Leu 7 y la proteína básica de la mielina se observó una reactividad parcial con una tinción citoplásmica (Fig. 4). Por el contrario, no se apreció inmunoreactividad de las células tumorales, con citoqueratina AE1/AE3, proteína glial fibrilar ácida, actina muscular, desmina y HMB-45 (Tabla 1).

DISCUSIÓN

Hoy se acepta como criterios diagnóstico de tumor maligno de la vaina del nervio periférico los propuestos por Wick (5), es decir, han de haber unos hallazgos histopatológicos congruentes, ausencia de proliferación melanocítica epidérmica, asociación bien documentada con la enfermedad de von Recklinghausen o antecedente de neu-



Figura 4. Células tumorales que muestran inmunorreactividad para la proteína básica de la mielina.

rofibroma, evidencia ultraestructural de diferenciación de células de Schwann con ausencia de premelanosomas y presentar inmunorreactividad con al menos dos de los siguientes antígenos: proteína S-100, Leu 7, proteína básica de la mielina y proteína glial fibrilar ácida. Además el tumor no debe expresar queratina.

En la actualidad se admite que estos tumores pueden originarse de un neurofibroma cutáneo (4), de un pequeño nervio (1) o de células neurales pluripotenciales (6). En el caso que aportamos no había evidencia clínica de enfermedad de von Recklinghausen ni antecedentes de neurofibroma, sin embargo cumplía criterios histológicos e inmunohistoquímicos de tumor maligno de la vaina del nervio periférico. En el tumor inicial y en ambas recidivas pudimos constatar histológicamente la existencia de varios troncos y filetes nerviosos peri e intratumorales, probablemente en relación con su diseminación por vía neural, pero no pudimos demostrar que

Tabla 1. Resultados del estudio inmunohistoquímico.

Anticuerpo	Tumor primitivo	Primera recidiva	Segunda recidiva
Proteína S-100	+	+	+
Leu 7	+/-	+/-	+/-
PBMielina	+/-	+/-	+/-
PGFA	-	-	-
Vimentina	+	+	+
Actina	-	-	-
Desmina	-	-	-
Citoqueratina	-	-	-
HMB-45	-	-	-

+/- = positividad parcial.

fuesen el origen del tumor. Misago y cols. (7) han descrito la forma superficial del tumor maligno de la vaina del nervio periférico de la piel que aparentemente se origina en pacientes sin neurofibromatosis. Es probable que estos casos sean esporádicos, sin relación con la neurofibromatosis, y su diagnóstico dependerá sólo de criterios histológicos e inmunohistoquímicos.

El diagnóstico diferencial se plantea con el schwannoma celular (8, 9) y el melanoma neurotrofo (10). El primero es un tumor bien circunscrito, generalmente encapsulado, constituido por células fusiformes que se disponen en fascículos entrelazados o remolinos, presentando frecuentemente células multinucleadas, fenómenos de empalizada nuclear y cuerpos de Verocay. Las células tumorales muestran inmunorreactividad con la proteína S-100, y las células de la cápsula con el antígeno de la membrana epitelial (11). En el presente caso, la ausencia de cápsula y de áreas B de Antoni unida a la mayor actividad mitótica y anaplasia celular observadas en las recidivas del tumor, lo diferencian claramente del schwannoma celular (2, 7, 9).

La diferenciación con el melanoma neurotrofo es más difícil puesto que es un sarcoma fusiforme con signos morfológicos y ultraestructurales de células de Schwann, e inmunohistoquímicamente presenta una inmunotinción positiva con la proteína S-100 y negativa con HMB-45 (10, 12). En esta situación, la ausencia de antecedentes de historia clínica de melanoma y de proliferación melanocítica epidérmica así como la positividad de las células neoplásicas para la proteína S-100 y algunos anticuerpos (Leu 7, proteína básica de la mielina, proteína glial fibrilar ácida) favorecerían el diagnóstico de tumor maligno de la vaina del nervio periférico.

La mayoría de los tumores malignos de la vaina del nervio periférico son sarcomas de alto grado, con tendencia a producir recidivas locales y metástasis a distancia (2). Siempre se ha pensado que estos tumores conllevan una mayor mortalidad cuando ocurren en el contexto de una enfermedad de von Recklinghausen que los casos que se presentan de forma solitaria (13-16). Probablemente esto puede atribuirse a que los tumores malignos de la vaina del nervio periférico asociados a neurofibromatosis tienen tendencia a presentarse en zonas centrales y profundas, haciéndolos menos asequibles para una detección y tratamiento tempranos. Sin embargo, en estudios recientes no se han confirmado estas diferencias en el pronóstico (17, 18).

Estos tumores deben tratarse quirúrgicamente con una extirpación lo más amplia posible (2, 13) con el fin de evitar recidivas locales, que cuando se producen suelen mostrar un mayor grado histológico de malignidad.

BIBLIOGRAFÍA

1. Das Gupta TK, Brasfield RD. *Solitary malignant schwannoma*. Ann Surg 1970; 171: 419-428.
2. Enzinger FM, Weiss SW. *Soft tissue tumors*. 3rd. CV Mosby Co., St Louis 1995; 889-928.
3. Shimizu S, Teraki Y, Ishiko A y cols. *Malignant epithelioid schwannoma of the skin showing partial HMB-45 positivity*. Am J Dermatopathol 1993; 15: 378-384.
4. George E, Swanson PE, Wick MR. *Malignant peripheral nerve sheath tumors of the skin*. Am J Dermatopathol 1989; 11: 213-221.
5. Wick MR. *Malignant peripheral nerve sheath tumors of the skin*. Mayo Clin Proc 1990; 65: 279-282.
6. Kikuchi A, Akiyama M, Han-yaku H, Shimizu H, Naka W, Nishikawa T. *Solitary cutaneous malignant schwannoma*. Am J Dermatopathol 1993; 15: 15-19.
7. Misago N, Ishii Y, Kohda H. *Malignant peripheral nerve sheath tumor of the skin: A superficial form of this tumor*. J Cutan Pathol 1996; 23: 182-188.
8. Megahed M, Ruzicka T. *Cellular schwannoma*. Am J Dermatopathol 1994; 16(4): 418-421.
9. Woodruff JM, Godwin TA, Erlandson RA, Susin M, Martin N. *Cellular schwannoma: A variety of schwannoma sometimes mistaken for a malignant tumor*. Am J Surg Pathol 1981; 5: 733-744.
10. Reed PJ, Leonard DD. *Neurotropic melanoma, a variant of desmoplastic melanoma*. Am J Surg Pathol 1979; 3: 301-311.
11. Ariza A, Bilbao JM, Rosai J. *Immunohistochemical detection of epithelial membrane antigen in normal perineurial cells and perineurioma*. Am J Surg Pathol 1989; 12: 678-683.
12. Wick MR, Swanson PE, Rocamora A. *Recognition of malignant melanoma by monoclonal antibody HMB-45. An immunohistochemical study of 200 paraffin-embedded cutaneous tumors*. J Cutan Pathol 1988; 15: 201-207.
13. Sordillo PP, Helson L, Hajdu SL y cols. *Malignant schwannoma: Clinical characteristics, surgery and response to therapy*. Cancer 1981; 47: 2503-2509.
14. D'Agostino AN, Soule EH, Miller RH. *Primary malignant neoplasms of nerves (malignant neuroileomas) in patients without manifestations of multiple neurofibromatosis (von Recklinghausen's disease)*. Cancer 1963; 16: 1003-1014.
15. D'Agostino AN, Soule EH, Miller RH. *Sarcomas of the peripheral nerves and somatic soft tissues associated with multiple neurofibromatosis (von Recklinghausen's disease)*. Cancer 1963; 16: 1015-1027.
16. Ducatman BS, Scheihauer BW, Piepgras DG. *Malignant peripheral nerve sheath tumors. A clinicopathologic study of 120 cases*. Cancer 1986; 57: 2006-2021.
17. Hruban RH, Shiu MH, Senie RT, Woodruff JM. *Malignant peripheral nerve sheath tumors of the buttock and lower extremity. A study of 43 cases*. Cancer 1990; 66: 1253-1265.
18. Wanebo JE, Malik JM, Van den Berg SR, Wanebo HJ, Driesen N, Persing JA. *Malignant peripheral nerve sheath tumors. A clinicopathologic study of 28 cases*. Cancer 1993; 71: 1247-1248.

