

# *CASO CLINICO*

Varon 28 años, origen colombiano

AP: Artritis reumatoide tto corticoides y salazopirina

Cuadro de melenas con anemia ferropénica severa

Hipoproteïnemia, no leucocitosis ni eosinofilia

---

---

ID. No. : 1

Name :

Sex : Age :

D. O. Birth :

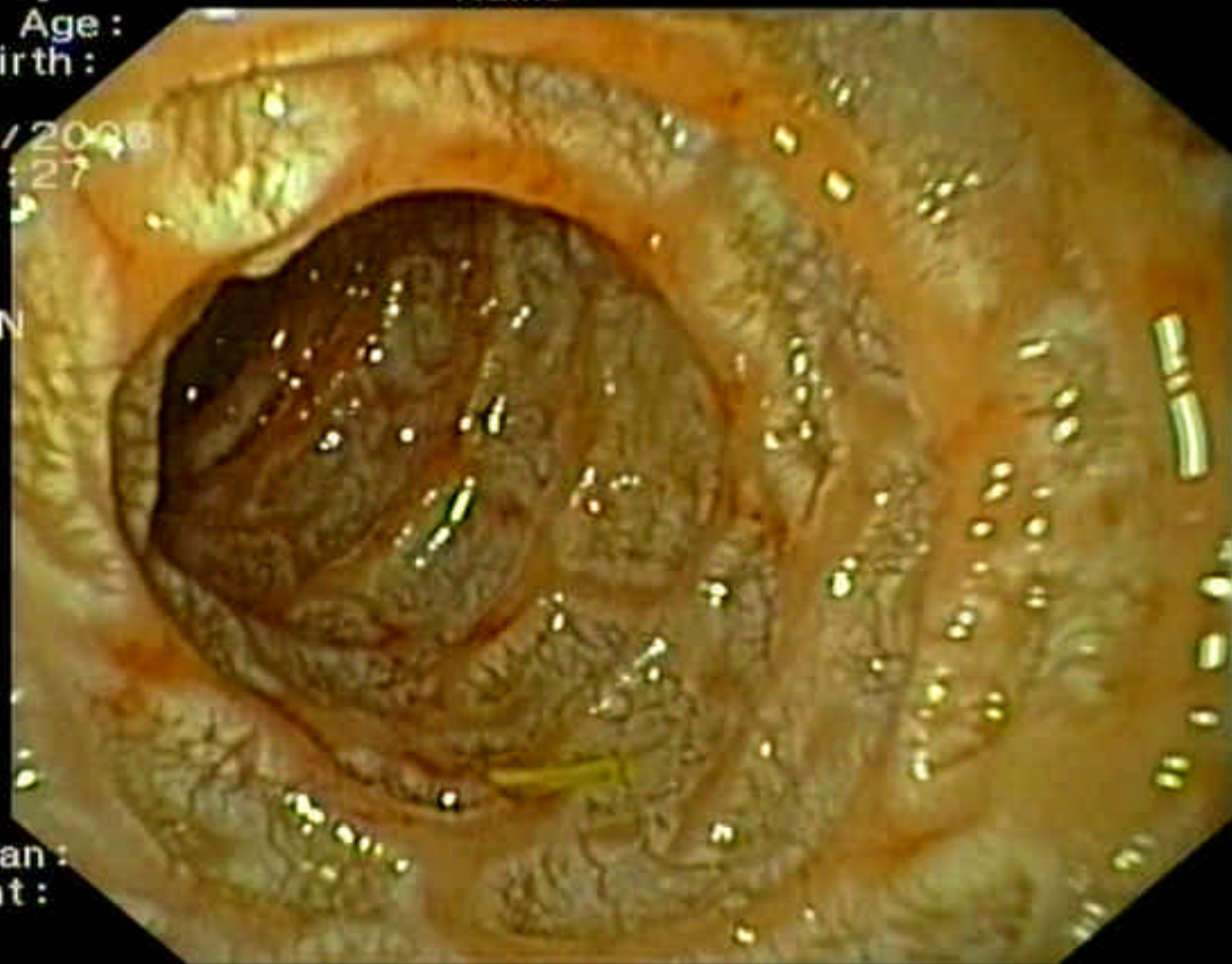
14/02/2008

22:53:27

CVP :

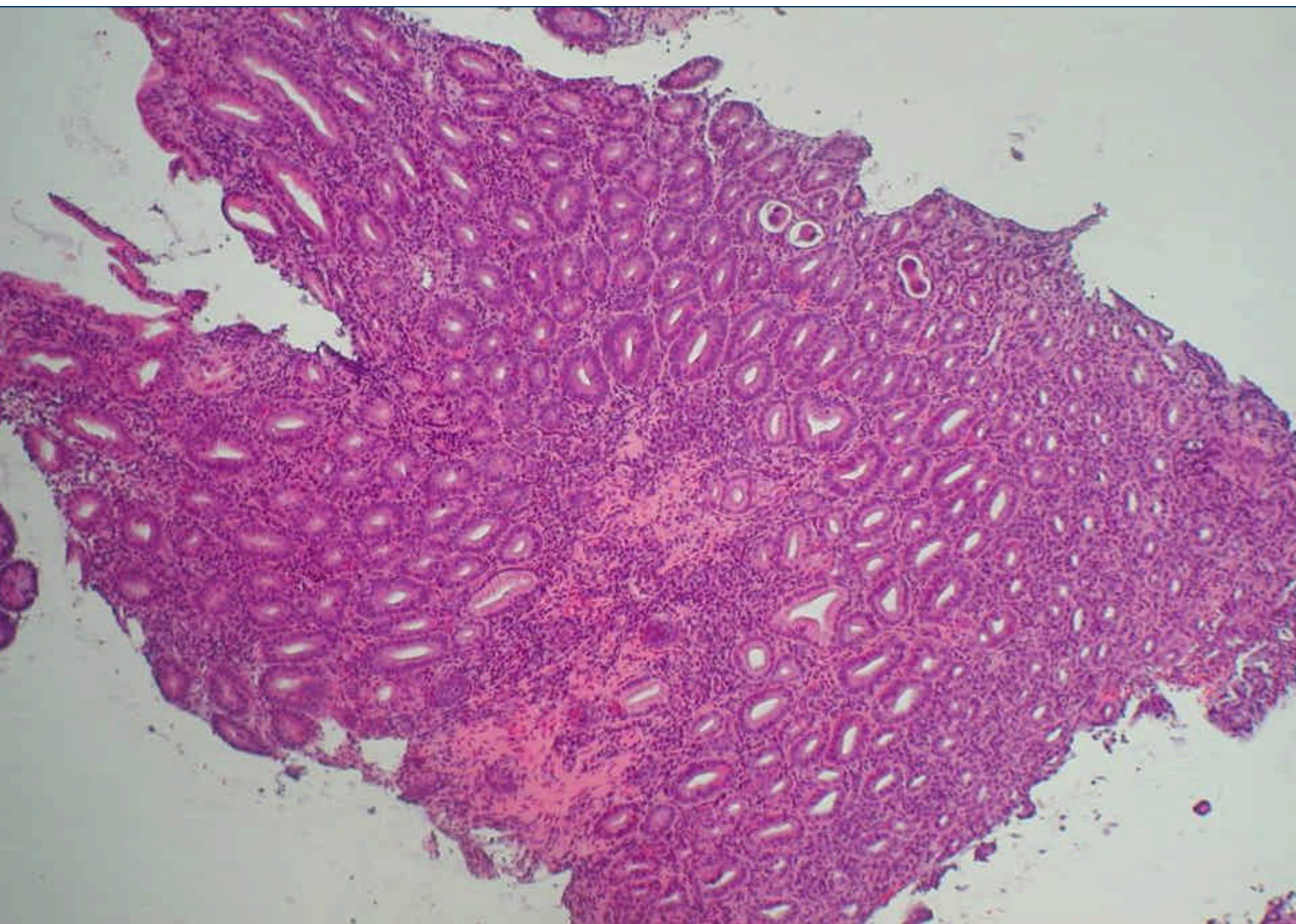
D. F :

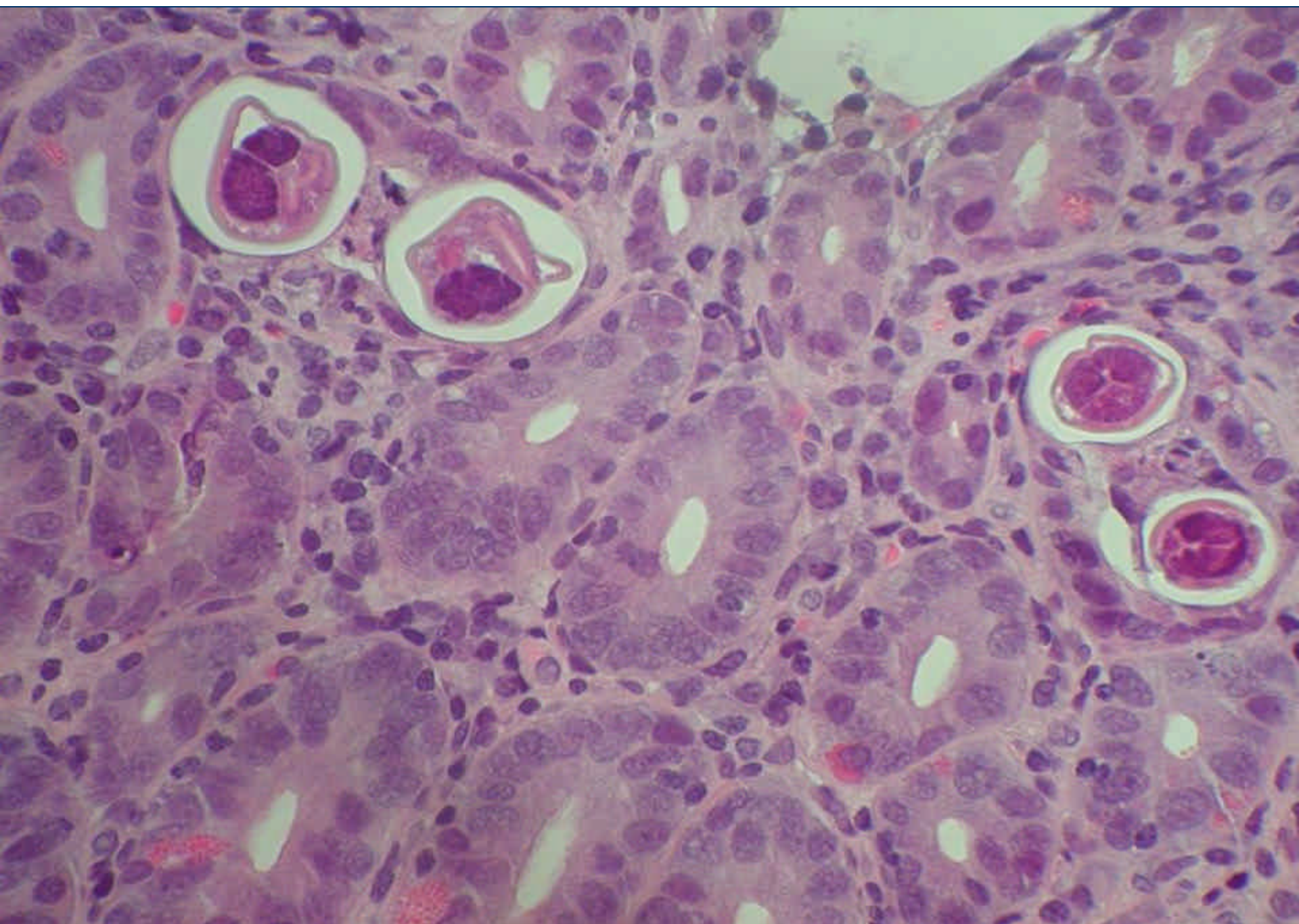
Et:5 Cr:N



Physician :

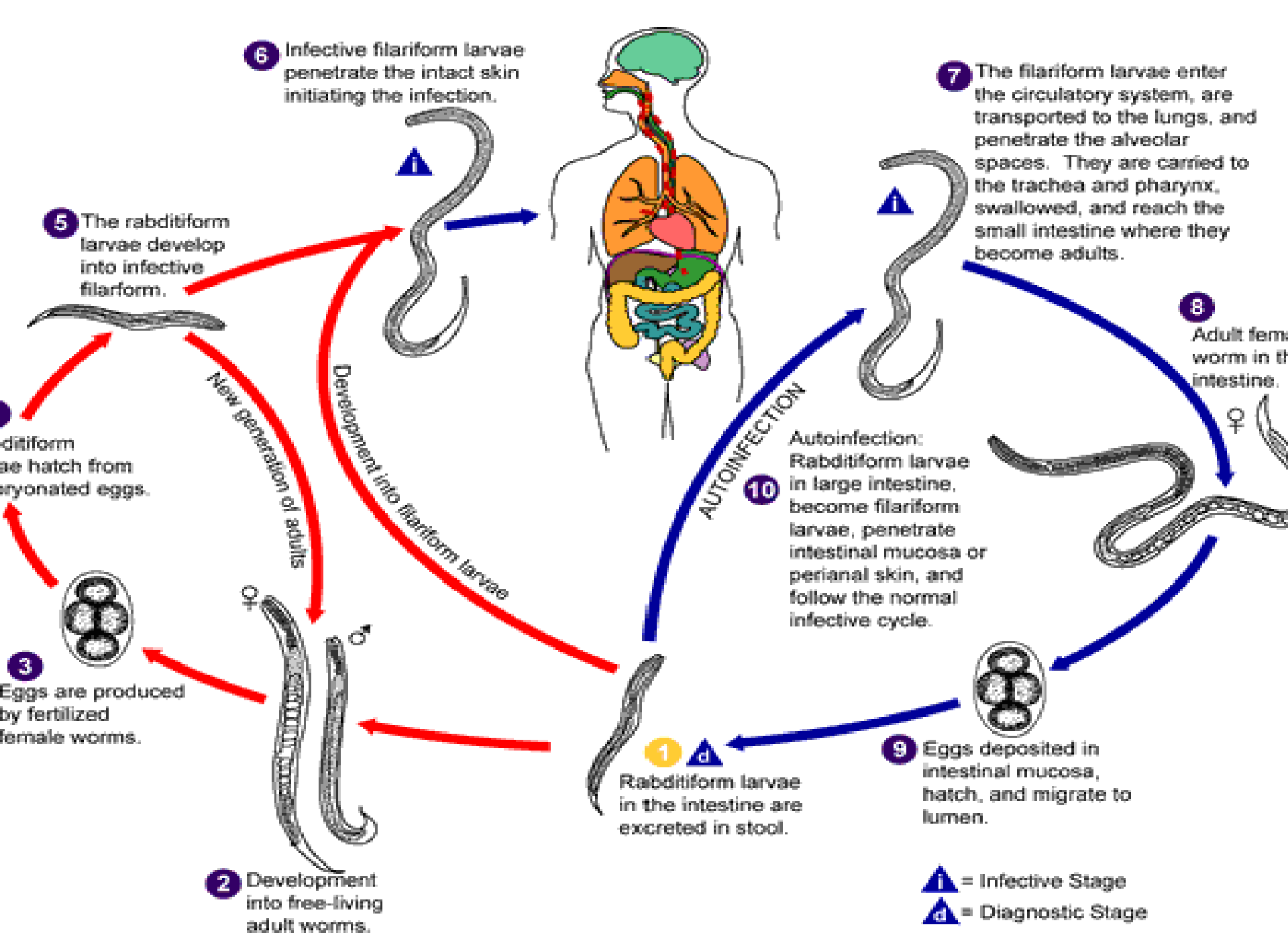
Comment :





# Hiperinfección por *strongyloides* *stercoralis* en paciente inmunodeprimido





# *Consideraciones*

## EPIDEMIOLOGICAS

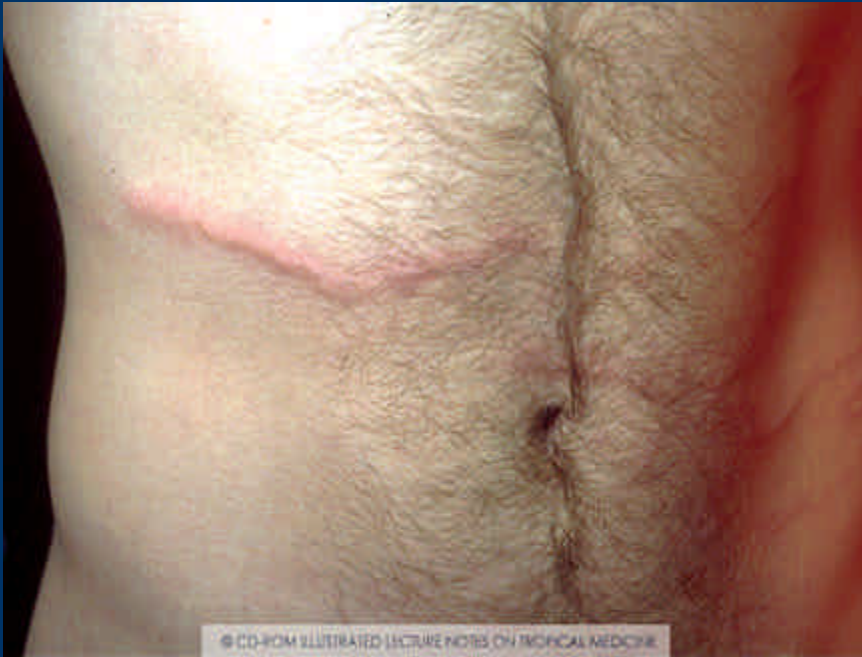Endémico (costa mediterránea)

Inmigrantes

23,1% (17% multiinfección)

Uncinarias (44,8%), ascaris, trichuris trichiura, Strongyloides

# Consideraciones



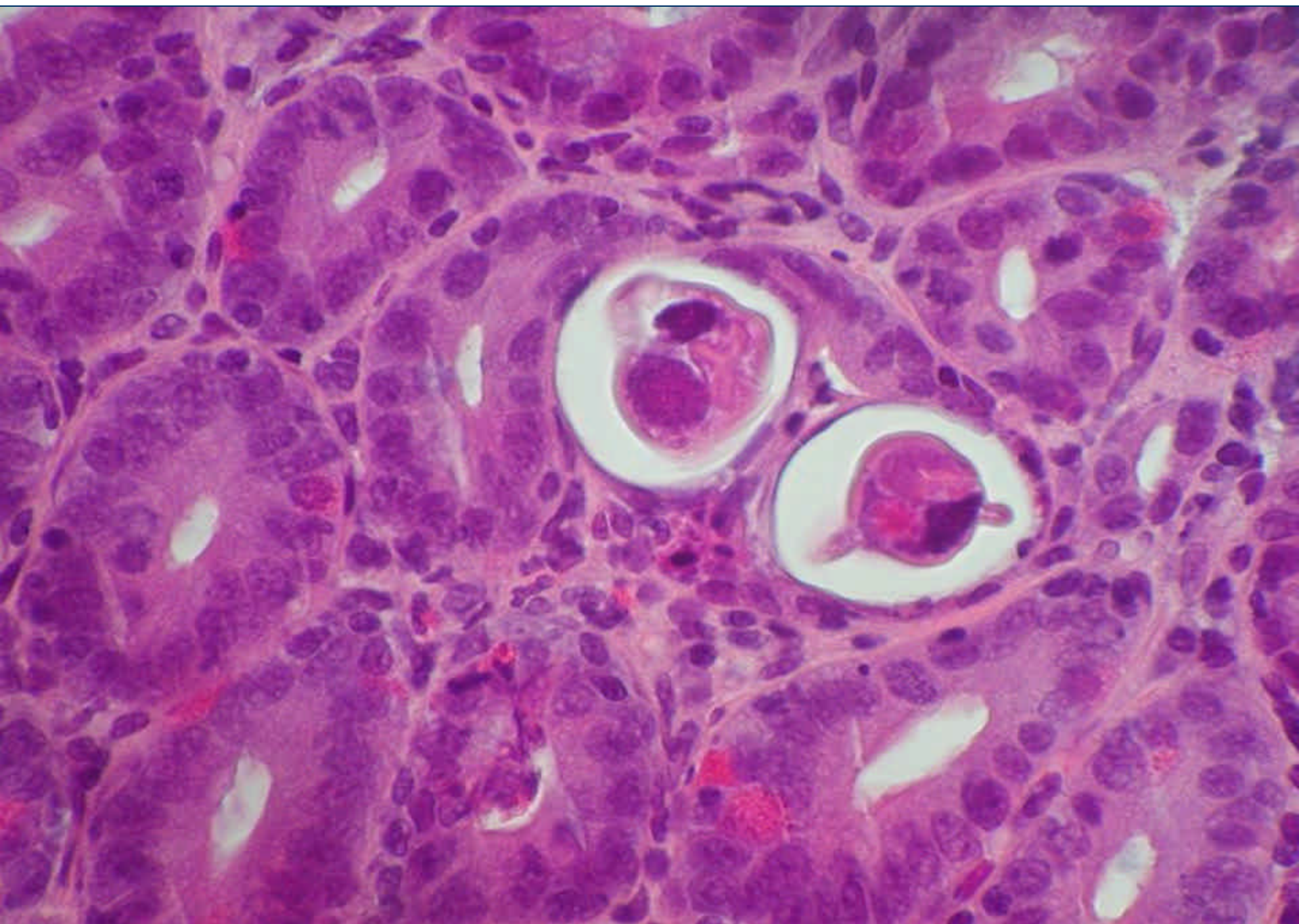
## Diagnóstico

Sintomas digestivos,  
respiratorios y cutáneos  
(larva currens)

Aislamiento larvas y huevos  
en HECES (tres muestras)

Martín Sánchez et al Parasitosis intestinales en  
población inmigrante subsahariana Rev Clin  
Esp 2004;204(1): 14-7

## Tejidos



# *Consideraciones*

## Ciclo biológico

Replicarse en el ser humano (ciclos sucesivos de autoinfección)

Largo tiempo en el huésped

Hiperinfección (infección invasiva diseminada)

Corticoides

Inmunodeprimidos

Formas clínicas graves (sepsis Gram -)

---

---

# *Consideraciones*

## Tratamiento

Saneamiento ambiental

Sólo los parasitados

Albendazol / ivermectina

