

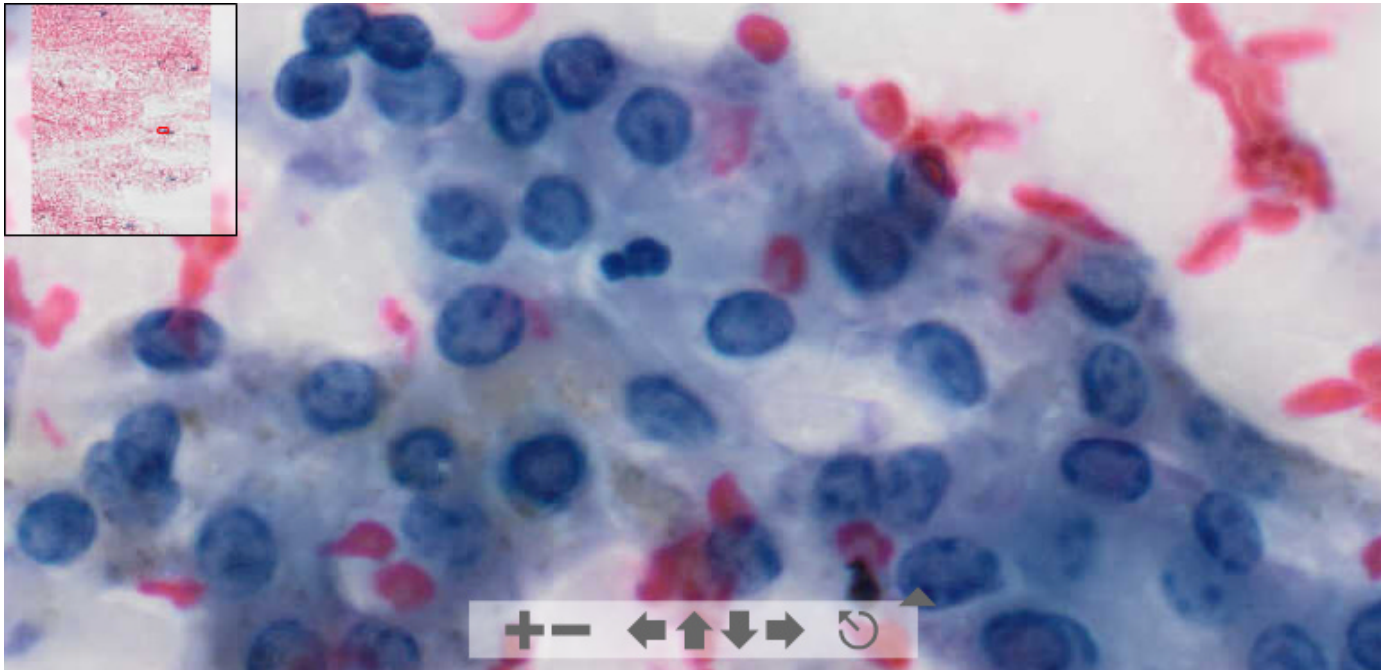


Virtual Slide Congress. Case # 31

<ul style="list-style-type: none"> - Slides Index - Home 	<p>Jesús González García* * Complejo Hospitalario de Ciudad Real ESPAÑA</p>
<ul style="list-style-type: none"> - Top - Virtual Slide - Case Report - Diagnosis 	<p>Case Report</p> <p>Parotideal salivary gland enlargement (Aumento de tamaño de glándula parótida)</p>



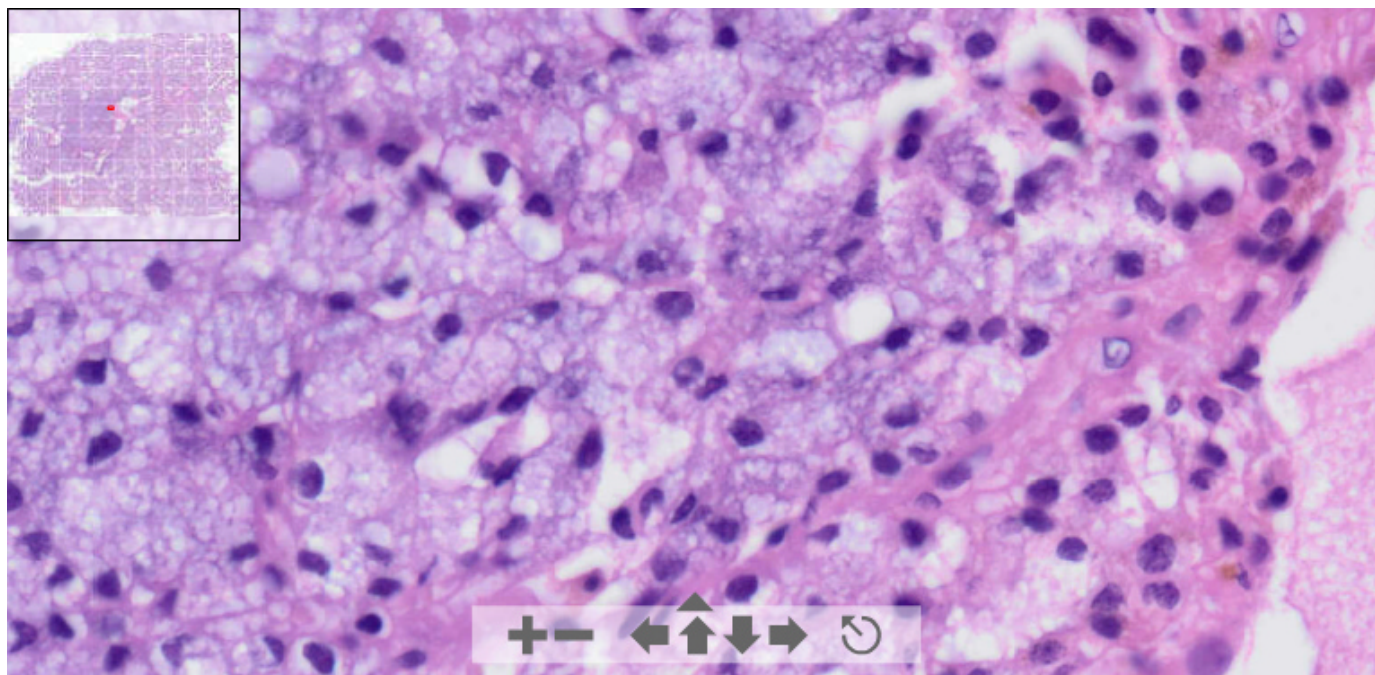
This slide's been digitized with **Olympus/SIS dotslide system**
 Preparación digitalizada con el sistema **Olympus/SIS dotslide**
Cytology (Papanicolau)



(See virtual slide in full window size- Ver preparación en ventana completa)



This slide's been digitized with **Olympus/SIS dotslide system**
 Preparación digitalizada con el sistema **Olympus/SIS dotslide**
H&E



(See virtual slide in full window size- *Ver preparación en ventana completa*)

- Top
- Virtual Slide
- Case Report
- Diagnosis

Diagnosis

- Chronic sialoadenitis (sialoadenitis crónica)
- Bening mixed tumor (tumor mixto benigno)
- Monomorphous adenoma (Adenoma monomorfo)
- Salivary gland acinar cell carcinoma (Carcinoma de células acinares de glándula salival)
- Large cell lymphoma

FINAL DIAGNOSIS IS BELOW THIS LINE

- Top
- Virtual Slide
- Case Report
- Diagnosis

Diagnosis

Salivary gland acinar cell carcinoma
(*Carcinoma de células acinares de glándula salival*)

- Top
- Virtual Slide
- Case Report
- Diagnosis

Comments

- **Victor Leonel Argueta Sandoval** (10/11/2005 4:17:54)

En citología se sospecha la lesión, pero es con histología que se puede definir el diagnóstico. Buenas preparaciones.

- **Juan Pablo Garcia de la Torre** (10/11/2005 10:17:37)

Estoy de acuerdo con el Dr. Argueta que en estos casos el diagnóstico debe ser de fuerte sospecha pero hay que indicar la exéresis del tumor y valorarlo histológicamente para emitir un diagnóstico definitivo de carcinoma acinar. Saludos.

- **Maribel DONASTORG** (10/11/2005 13:44:23)

Nunca lo hubiera pensado, muchas felicidades a los autores.

Maribel Donastorg

- **Marcial García Rojo** (10/11/2005 16:35:05)

Este caso me tocó a mí diagnosticarlo en citología en el hospital de Ciudad Real. De hecho, mi diagnóstico en la citología (PAAF) de este caso ni siquiera fue de malignidad. Lo confieso, no me atreví, pero al menos sirvió para que la lesión fuera extirpada y poder valorarla histológicamente. Por ello, creímos imprescindible disponer de la histología para este caso también en este seminario. Un abrazo.

- **HUGO GÓNGORA JARA** (10/11/2005 19:25:00)

Gracias por presentar la citología para correlacionarla con la histología que es evidente. Saludos.

Web mantenido y actualizado por el [Servicio de informática](#). Modificado: 31/01/2006 2:23:53