



Virtual Slide Congress. Case # 30

- Slides Index

- Home

Jesús González García*

* Complejo Hospitalario de Ciudad Real ESPAÑA

- Top

- Virtual Slide
- Clinical history
- Diagnosis
- Pathology findings

Clinical history

Male, 15 years old, coming to the emergency room because of a testicular traumatism. Physical examination revealed a spermatic chord tumor. Orchiectomy as perform.

Gross study: A irregular mass arising from testicular coverings, measuring 10 x 7 x 6 cm, sparing epididimus, invading testicular parenchyma, was observed. Cut surface shoed a brown-yellowish color and a myxoid appearance.

Historia clínica

Varón de 15 años que acuse a consulta por traumatismos testicular observándose a la exploración una tumoración cordón espermatóico, practicándose una orquiectomía.

El estudio macroscópico ponía de manifiesto una tumoración irregular que se originaba en las cubiertas testiculares de 10x7x6 cm que respetaba al epidídimo y parénquima testicular. La tumoración era de coloración pardo-amarillenta y aspecto muy mixoide.

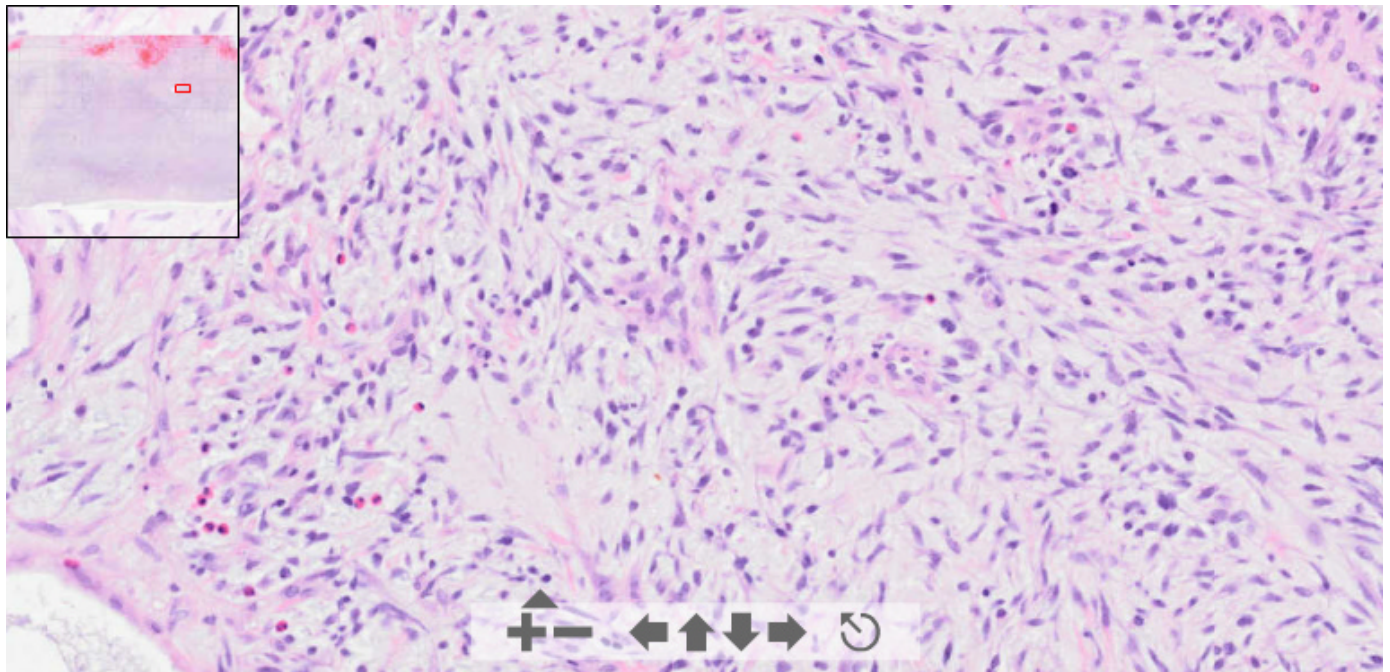
OLYMPUS

Your Vision, Our Future

This slide's been digitized with **Olympus/SIS dotslide system**

Preparación digitalizada con el sistema **Olympus/SIS dotslide**

H&E



(See virtual slide in full window size- Ver preparación en ventana completa)

OLYMPUS

This slide's been digitized with **Olympus/SIS dotslide system**
Preparación digitalizada con el sistema **Olympus/SIS dotslide**

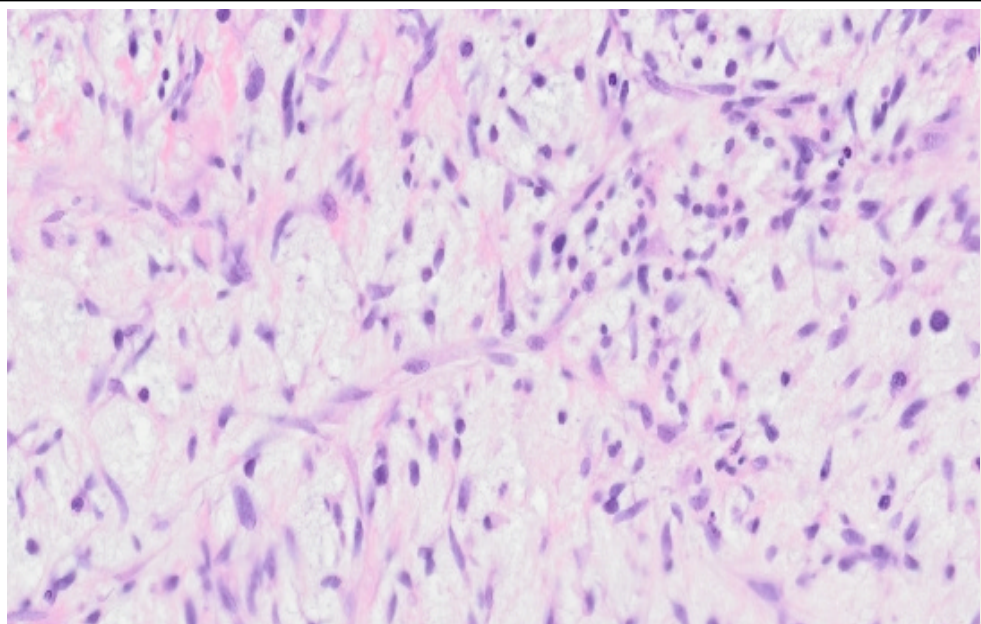
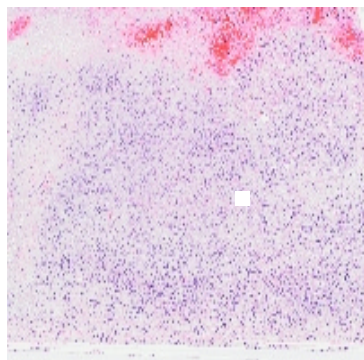
H&E (UCLM-ISA viewer-visor)

[Imágenes](#)

[Subir Imagen](#)

[Casos](#)

[Volver](#)



X	Y	Comentario
49591	8229	Pos X = 49591, Pos Y = 8229, Comentario: Área hemorrágica.

(See virtual slide in full window size- *Ver preparación en ventana completa*)

- Top
- Virtual Slide
- Clinical history
- Diagnosis
- Pathology findings

Diagnosis

- Myxoid liposarcoma (Liposarcoma mixoide)
- Inflammatory pseudotumor (Pseudotumor inflamatorio)
- Embryonal rhabdomyosarcoma (Rabdomiosarcoma embrionario)
- Malignant fibrohistiocytoma (Fibrohistiocitoma maligno)
- Sex cords stromal tumor (Tumor estromal de los cordones sexuales)

FINAL DIAGNOSIS IS BELOW THIS LINE

- Top
- Virtual Slide
- Clinical history
- Diagnosis
- Pathology findings

Diagnosis

TESTICULAR EMBRYONAL RHABDOMYOSARCOMA
(RABDOMIOSARCOMA EMBRIONARIO TESTICULAR)

- Top
- Virtual Slide
- Clinical history
- Diagnosis
- Pathology findings

Pathology findings

Histologically, there is a proliferation of fusiform cells with high cell density areas and a slightly fasciculate pattern. Other areas show less cellular density in a myxoid, highly vascularized stroma, with areas of necrosis and hemorrhage. Neoplastic cells show fusiform and oval nuclei, with a high mitotic count, ill defined cytoplasmic borders, and fibrillar appearance. Occasionally, cytoplasmic striations can be observed, as well as large brightly eosinophilic cytoplasm, with a rhabdomyoblastic appearance. Immunohistochemical study showed tumoral cells expressing marked staining with vimentin, specific muscle actin, and CD34+, and a focal and weak positivity to CD68. S100 and low cytokeratin markers were negative.

Microscópicamente estaba constituida por una proliferación de células fusiformes mostrando áreas de mayor densidad y patrón discretamente fasciculado, alternando con otras, de disposición mas laxa y estroma de aspecto fibromixoidic ricamente vascularizado con áreas de necrosis y hemorragia.

*La celularidad mostraba unos núcleos fusiformes y ovalados, con frecuentes figuras de mitosis, límites citoplasmáticos mal definidos y aspecto fibrilar, identificándose ocasionalmente estriaciones citoplasmáticas y elementos celulares de amplio citoplasma intensamente eosinófilo y aspecto rabiomoblástico.
Con las técnicas inmunohistoquímicas la celularidad expresa intensa positividad para Vimentina, actina muscular específica y CD 34+, focal y débil positividad a CD68, y negatividad para S100 y CK 18.*

- Top
- Virtual Slide
- Clinical history
- Diagnosis
- Pathology findings

Comments

- Cesáreo Corbacho Cuevas (18/10/2005 20:47:58)

Un caso muy interesante con el que he aprendido mucho. Muchas gracias y un saludo muy cordial al Dr. González García.

- Omaira Valencia (21/10/2005 3:14:35)

Gracias por su caso. Es todo un aprendizaje. Adicionalmente para aprender a analizar imágenes a través de internet

- Ernesto Blanco Blanco (29/10/2005 12:30:49)

Interesante caso!!!

- Mirta Garcia Jardon (29/10/2005 14:02:53)

De este tipo tenemos ya como tres diagnosticados con el Prof. Bustamante en la misma localización y en los dos últimos años. Felicidades a los autores!

- HUGO GÓNGORA JARA (08/11/2005 23:17:51)

Gracias por exponer el caso. Muy interesante para repasar las características de este tumor. Felicidades por el primer congreso a los organizadores, autores y participantes.

- Maribel DONASTORG (10/11/2005 13:41:58)

Felicidades, un caso interesante,

Maribel Donastorg