



Virtual Slide Congress. Case # 14

- Slides Index

- Home

Francisco Martín Dávila*

* Hospital General de Ciudad Real ESPAÑA

- Top

- Virtual Slide
- Case Report
- **DIAGNOSIS**
- Pathology

Case Report

Summary of the clinical history: 45 years old woman with lymph node enlargement in her left axilla. Some months earlier the patient suffered of a reconstructive mammoplasty after mastectomy for intraductal carcinoma. A conglomerate of adenopathies was extirped.

Gross study: Irregular fibroadipose fragments that included two adenopathies, the larger one of 1,8x1 cm of maximum diameters.

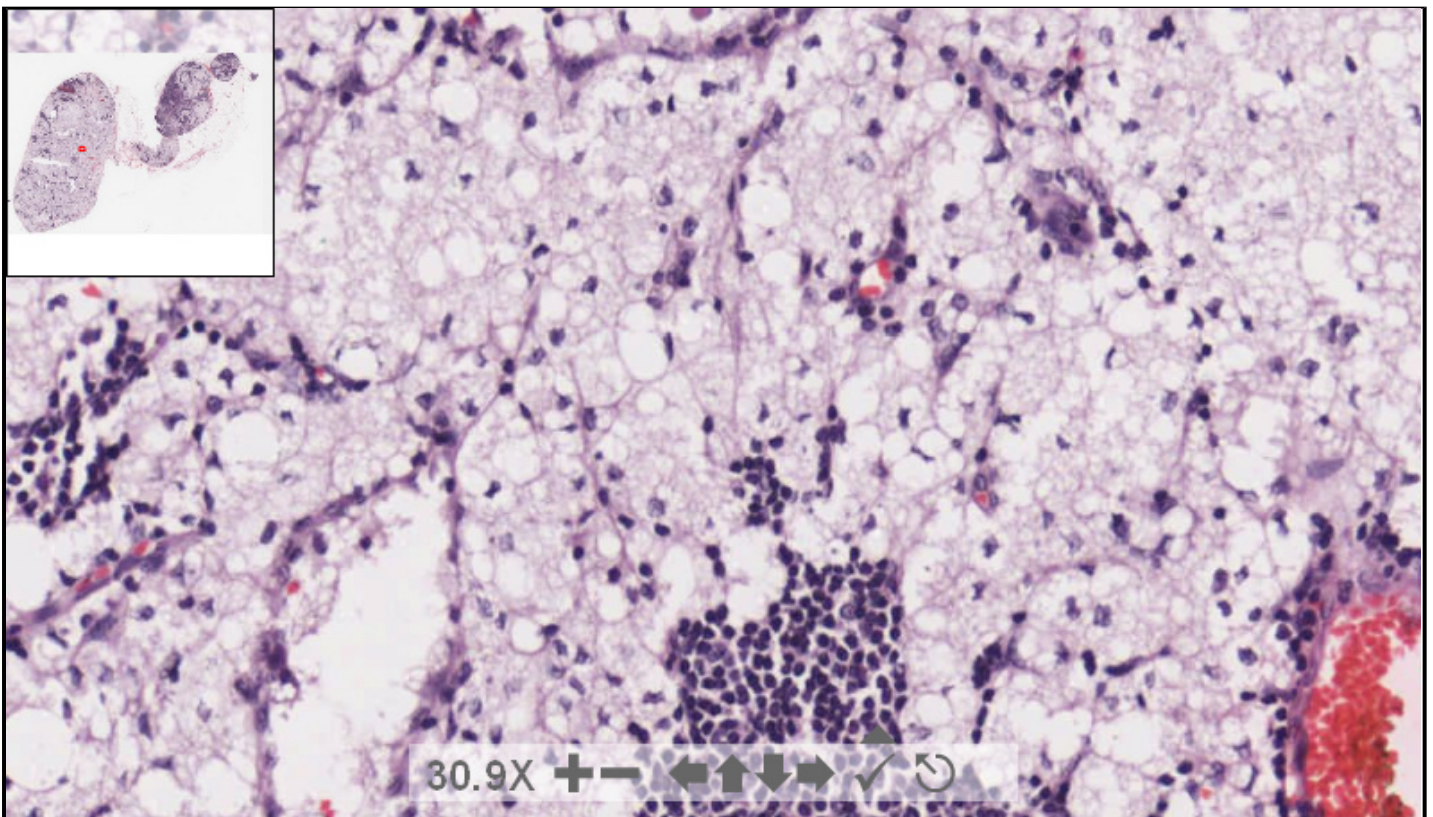
Resumen de historia clínica: Mujer de 45 años de edad con múltiples adenopatías en la axila izquierda. Pocos meses antes a la enferma se le practicó reconstrucción mamaria tras mastectomía por carcinoma intraductal. Se extirpa conglomerado adenopático.

Descripción macroscópica: Varios fragmentos irregulares de tejido fibroadiposo en los que se identifican varias formaciones nodulares de aspecto adenopático, la mayor, de 1,8x 1 cm. de diámetros máximos

48902 x 33085 size 4.52GB mag 20X

Case 14.svs

(open with ImageScope) info help ?



digital slide ImageServer
© 2005 **Aperio Technologies**



(See virtual slide in full window size- Ver preparación en ventana completa)

See more slides (Más preparaciones)

- Top
- Virtual Slide
- Case Report
- DIAGNOSIS
- Pathology

Diagnosis

- Lymphadenitis of Piringer-Kuchinska (Linfadenitis de Piringer-Kuchinska)
- Silicone lymphadenopathy (Linfadenitis por silicona)
- Tuberculous lymphadenitis (Linfadenitis por tuberculosis)
- Infectious mononucleosis lymphadenitis (Monocucleosis infecciosa)

FINAL DIAGNOSIS IS BELOW THIS LINE

- Top
- Virtual Slide
- Case Report
- DIAGNOSIS
- Pathology

DIAGNOSIS

SILICONE LYMPHADENOPATHY
(LINFADENITIS POR SILICONA)

- Top
- Virtual Slide
- Case Report
- DIAGNOSIS
- Pathology

Pathology

Microscopic description: A substantial part of the lymph node was replaced by empty-looking spaces of various sizes containing refractile material but these particles were not doubly refractile under polarised light. Special stains were negative. Inside the macrophages the vacuoles are usually small and fine. Others are extracellular and sometimes encircled by multinucleated giant cells.

Descripción microscópica: Buena parte de la adenopatía se encuentra sustituida por múltiples espacios de aspecto vacío de muy diversos tamaños en los que no se aprecian estructuras refractarias al estudio bajo la luz polarizada. Las técnicas especiales fueron negativas. En el interior de los macrófagos las vacuolas son pequeñas y algunas situadas extracelularmente se encuentran delimitadas por células gigantes multinucleadas.

- Top
- Virtual Slide
- Case Report
- DIAGNOSIS
- Pathology

Comments

- **HUGO GÓNGORA JARA** (02/10/2005 5:55:12)

DIAGNOSIS: SILICONE LYMPHADENOPATHY
(LINFADENITIS POR SILICONA)

The images in different magnifications are spectacular. In some of the empty-looking spaces and in some macrophages localized predominantly in the top of the slide, we can see birrefringent/refractile material. In the other sides the spumous histiocytes have more translucent aspect. Congratulations to the organizers and participants of this beautiful congress.

Las imágenes a distintos aumentos son espectaculares. Además de los espacios de aspecto vacío de diversos tamaños; con Hematoxilina Eosina se puede observar en algunos de ellos un material ligeramente birrefringente/refractario, mas notable en algunos histiocitos o macrófagos de la zona superior del preparado, ya que otros histiocitos no lo muestran y son de aspecto espumoso traslúcido. Congratulations to the organizers and participants of this beautiful Virtual Congress. Dr. Hugo Góngora Jara. La Rioja. Argentina (En este momento desde Japón) - Viva el Congreso Virtual, porque de otra manera en este momento no podría participar. Abrazos!!.

- **Bárbara O. Estupiñán Díaz** (03/10/2005 17:54:56)

Very interesting and uncommon case.
Caso muy interesante y poco frecuente

- **María Caridad De Armas Fernández** (03/10/2005 18:02:33)

I had the opportunity to see a case like this some year ago. However, it is uncommon and interesting. My congratulations
tuve la oportunidad de ver un caso así hace varios años. no obstante es poco frecuente e interesante. mis felicitaciones.

- **Cesáreo Corbacho Cuevas** (03/10/2005 19:17:42)

Images are spectacular, and the case is very interesting. Thanks a lot to the colleagues who submitted it.

Las imágenes son espectaculares y el caso muy interesante. Muchas gracias a los compañeros que lo han remitido.

- Mario Michel Gómez Hernández (04/10/2005 5:54:00)

Very interesting case, congratulations. For that reason we, surgeons, prefer to perform breast reconstruction with the TRAMP technique, that is, instead of using foreign bodies, we use musculocutaneous flaps that should avoid that complication

Caso muy interesante, felicitaciones, es por eso que los cirujanos preferimos realizar reconstrucciones mamarias por la técnica de TRAMP es decir en vez de utilizar cuerpos extraños, usar colgajos miocutáneos que evitarían esta complicación.

- Juan Antonio Suárez González (04/10/2005 6:17:52)

We agree with previous opinions, it is really interesting to match those criteria. Thanks *coincidimos con las opiniones anteriores, realmente es muy interesante confrontar estos criterios, gracias*

- Juan Pablo García de la Torre (04/10/2005 8:36:17)

Images are spectacular. I had seen more focal lesions previously, even in sinusoids, but never such a diffuse involvement. Congratulations.

Las imágenes son espectaculares. Había visto lesiones mucho más focales en sinusoides pero nunca algo tan difuso. Felicitaciones

- LAIA BERNET (05/10/2005 13:14:35)

The case is very interesting and images are excellent. Thanks to the authors and to the Organising Committee

El caso es muy interesante y las imágenes magníficas. Gracias a los autores y al Comité Organizador.

- shanthi palanivelu (05/10/2005 16:35:24)

this is a very interesting case-we dont get to see this in this part of the country.Thank you very much.
Dr.shanthi

- hector santiago antunez moncada (06/10/2005 8:23:37)

Interesting. Some references describes that silicon elastomere is NOT birefringent under polarized light (in 1998, an article in Am J of Surg Patol). PAS, mucicarmin and Oild-Red-O are missing. Were they performed? Lipogranulomas, and metastatic signed ring carcinoma cells must always be ruled out, although in histology the diagnosis is obvious. Congratulations.

Interesante, cierta literatura describe que el elastomero del silicon NO es birrefringente a la luz polarizada, (en 1988 en un articulo de la Am J of Surg Patol) falta el PAS, Mucicarmin, y Rojo oleoso Lo realizaron? siempre hay que descartar Lipogranuloma, y Ca metastasico de celulas en anillo de sello, aunque a la histología sea evidente el diagnostico. Felicitaciones.
Honduras CA.

- Francisco Martín Dávila (06/10/2005 11:57:31)

Thanks a lot for all your kind comments.

Answering Dr. Hector Santiago:

Thanks for your interest. Of course, the case can be diagnosed with H&E, and the observed material is refractive closing the diaphragm, but it is true that it is refractive under polarized light, although in some old paper, they mentioned the existence of isolated long crystals. Special stainings were all negative.

Best regards, and thanks again for your interest in this case.

Muchas gracias por sus amables comentarios

Al Doctor Héctor Santiago:

Muchas gracias por su interés. Desde luego el caso se puede diagnosticar con H&E y el material es refráctil cerrando el diafragma pero efectivamente no refráctil bajo la luz polarizada aunque en algún trabajo antiguo hable de aislados cristales alargados. Las técnicas especiales fueron negativas
Saludos y nuevamente muchas gracias por su interés

- Rosa María Segismundo Rodríguez (10/10/2005 4:55:46)

Very instructive and interesting case...

Congratulations

Muy instructivo e interesante el caso....

Felicitaciones.

- JOSE MIGUEL PELAEZ ANGULO (11/10/2005 10:28:18)

I haven't had the opportunity to see a single case of silicone lymphadenopathy, but images from Rosaïs are exactly the same.
Beautiful case. Congratulations
No he tenido la oportunidad de ver ningun caso de linfadenitis por silicona pero las imagenes " del Rosai " son clavadas a esta.
Precioso caso, felicidades.

- Hector Santiago Antunez Moncada (11/10/2005 11:12:53)

Dr. Davila, thanks for your answer, and again, congratulations.
Dr Davila: gracias por la respuesta, y nuevamente felicitaciones.

- Bernardo Weil Lara (11/10/2005 19:00:08)

A very noticeable diffuse silicone lymphadenopathy
Una linfadenitis difusa por silicona muy llamativa.

- Andréa Rodrigues Cordovil Pires (27/10/2005 22:19:32)

Images are excellent. Congratulations to the authors and the Organising Committee.
Las imágenes son magníficas. Felicitaciones a los autores y al Comité Organizador.

- Mirta Garcia Jardón (29/10/2005 13:26:07)

I never had one, but I always thought the silicone should give a similar appearance in tissues
Nunca he tenido ninguno, pero siempre he tenido la idea de que la silicona daría una apariencia de ese tipo en los tejidos.

- Ana Maria Ramos (06/11/2005 15:17:46)

Belo caso. Congratulações aos autores e aos coordenadores do seminário de Lâminas.

- Francisco Javier Flores Figueroa (07/11/2005 17:41:06)

Muy buen caso, felicidades, no es comun en nuestro medio a pesar de la cantidad aumentada de implantes

- Maribel DONASTORG (10/11/2005 23:09:08)

Primera vez que veo uno, felicades.

Maribel Donastorg

- LILIA MARGARITA BERNAL MONDRAGÓN (11/11/2005 5:29:20)

Mi primer opción dados los antecedentes era la linfadenitis por silicona, sin embargo, me confundió la falta de reacción gigantocelular. Probablemente requiera una búsqueda más intensiva para encontrar campos apropiados.

- MARIA DEL CARMEN VAZQUEZ CASTRO (18/11/2005 19:00:09)

CASO MUY DEMOSTRATIVO, FELICIDADES A LOS AUTORES.