



Una variante histológica poco frecuente de carcinoma escamoso laríngeo

Francesc Felipo*, Mar Pascual*, Isabel Marquina*, Ana Fuertes*, Celia del Agua*

* Servicio de Anatomía Patológica, Hospital Universitario Miguel Servet, Zaragoza ESPAÑA

Resumen

Caso clínico: Presentamos el caso de un varón de 67 años, que presenta una tumoración laríngea, formada por células de rasgos escamosos y con presencia focal de áreas de diferenciación sebácea. El tumor metastatiza en dos ganglios linfáticos, uno de los cuales mostraba focos de diferenciación sebácea.

Introducción

Presentamos el caso de un varón de 67 años, exfumador de 10 cig./día, que refiere molestias faríngeas de varios meses de evolución y que presenta una masa en seno piriforme izquierdo, que se extiende al borde libre epiglótico homolateral.

Hallazgos macroscópicos

Se realiza laringuectomía parcial, recibiendo una pieza quirúrgica que presenta una tumoración de 5 cm. de diámetro mayor.

Hallazgos microscópicos

El estudio anatomopatológico revela una tumoración compuesta por una proliferación de células pobremente diferenciadas con rasgos escamosos y con presencia focal de áreas de diferenciación sebácea (Figs. 1 y 2). También se detectan dos ganglios linfáticos metastatizados, uno de los cuales mostraba focos de diferenciación sebácea (Fig. 3). Se realizan técnicas de inmunohistoquímica, siendo positivas, en los focos de diferenciación sebácea, las técnicas de CEA, EMA, S-100 y Oil-Red, y negativa la técnica de PAS (Figs. 4, 5, 6 y 7). El diagnóstico fue de Carcinoma Escamoso de Laringe con Diferenciación Sebácea.

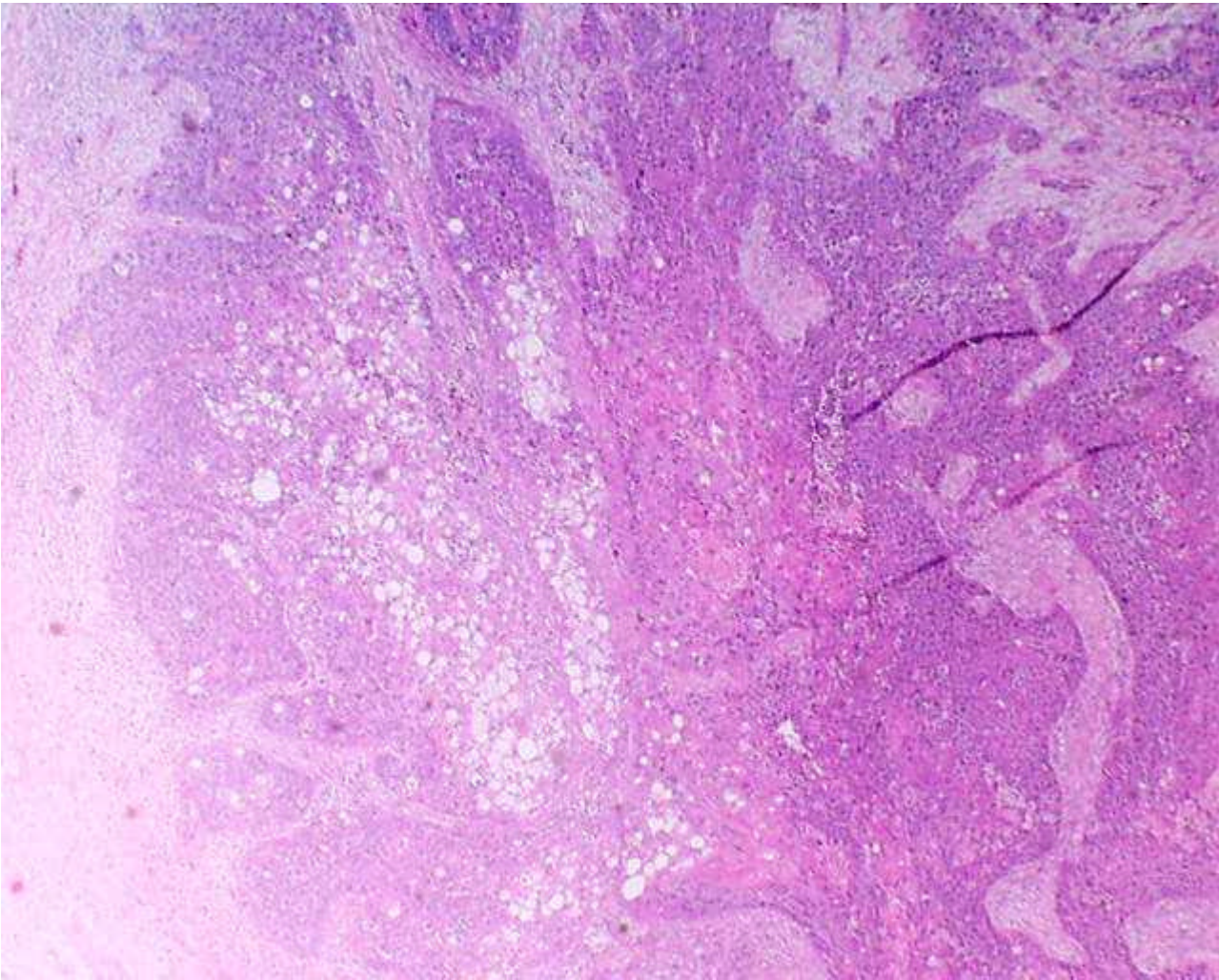


Fig. 1 - Carcinoma escamoso de laringe con focos de diferenciación sebácea

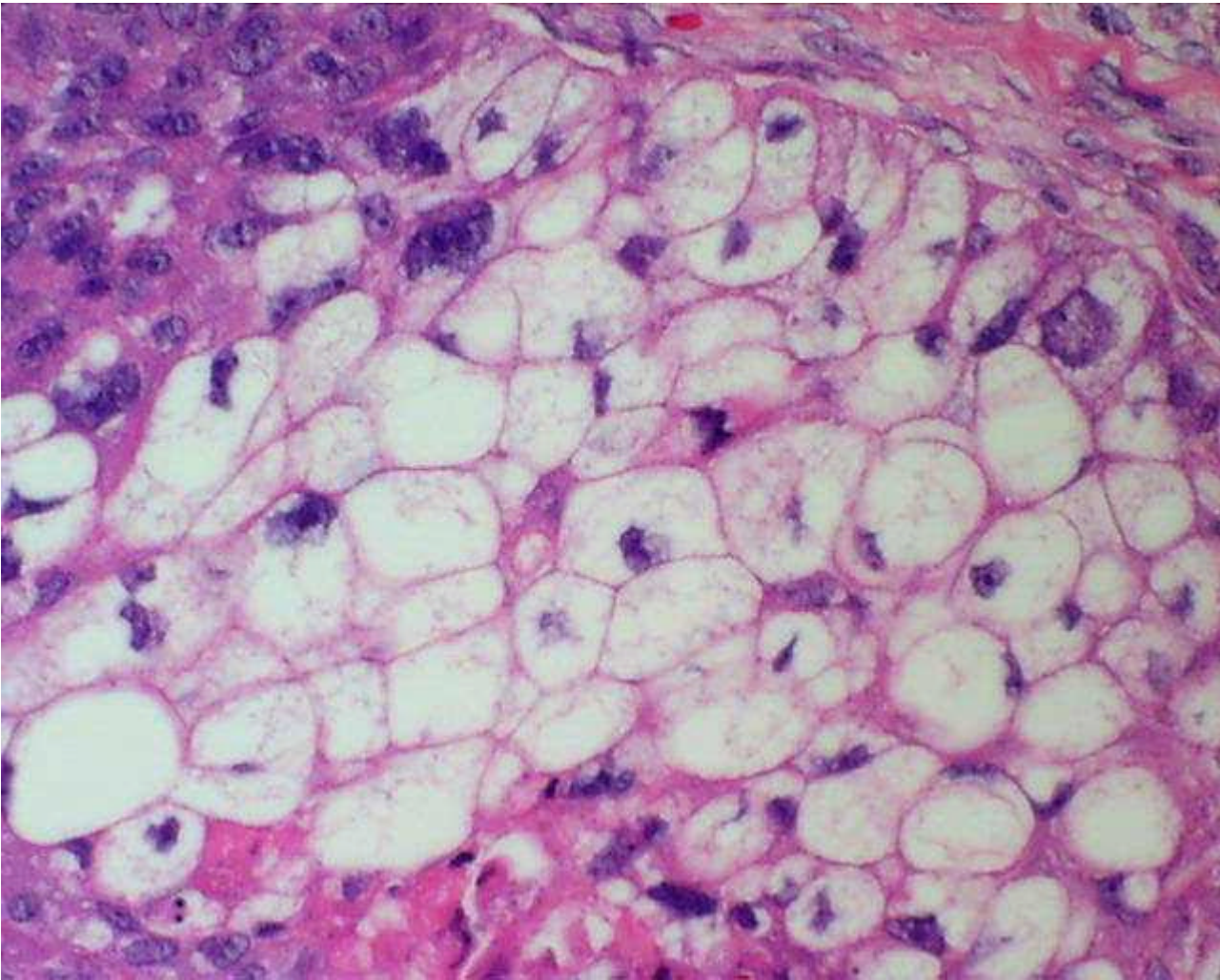


Fig. 2 - Focos de diferenciación sebácea

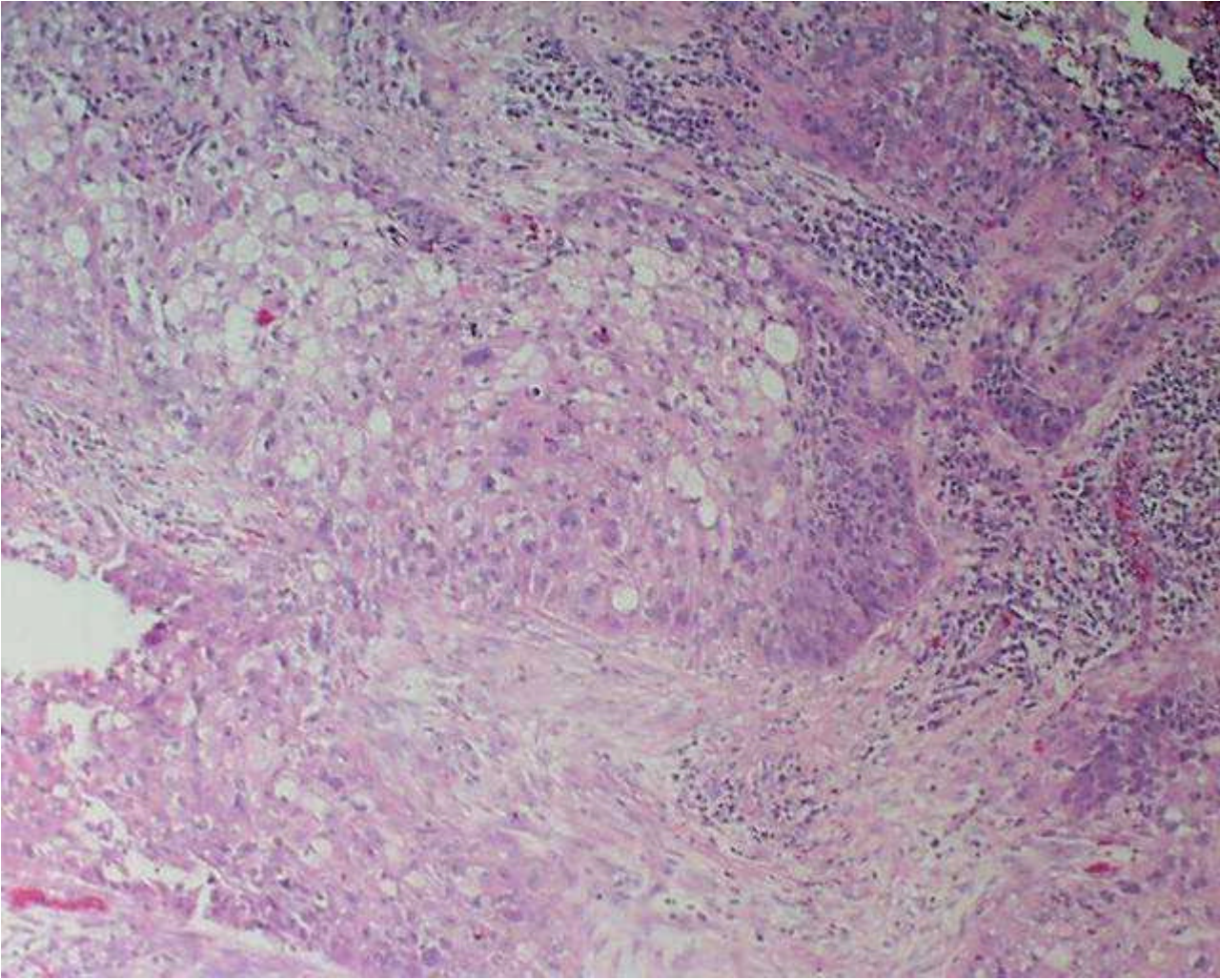


Fig. 3 - Ganglio linfático metastatizado

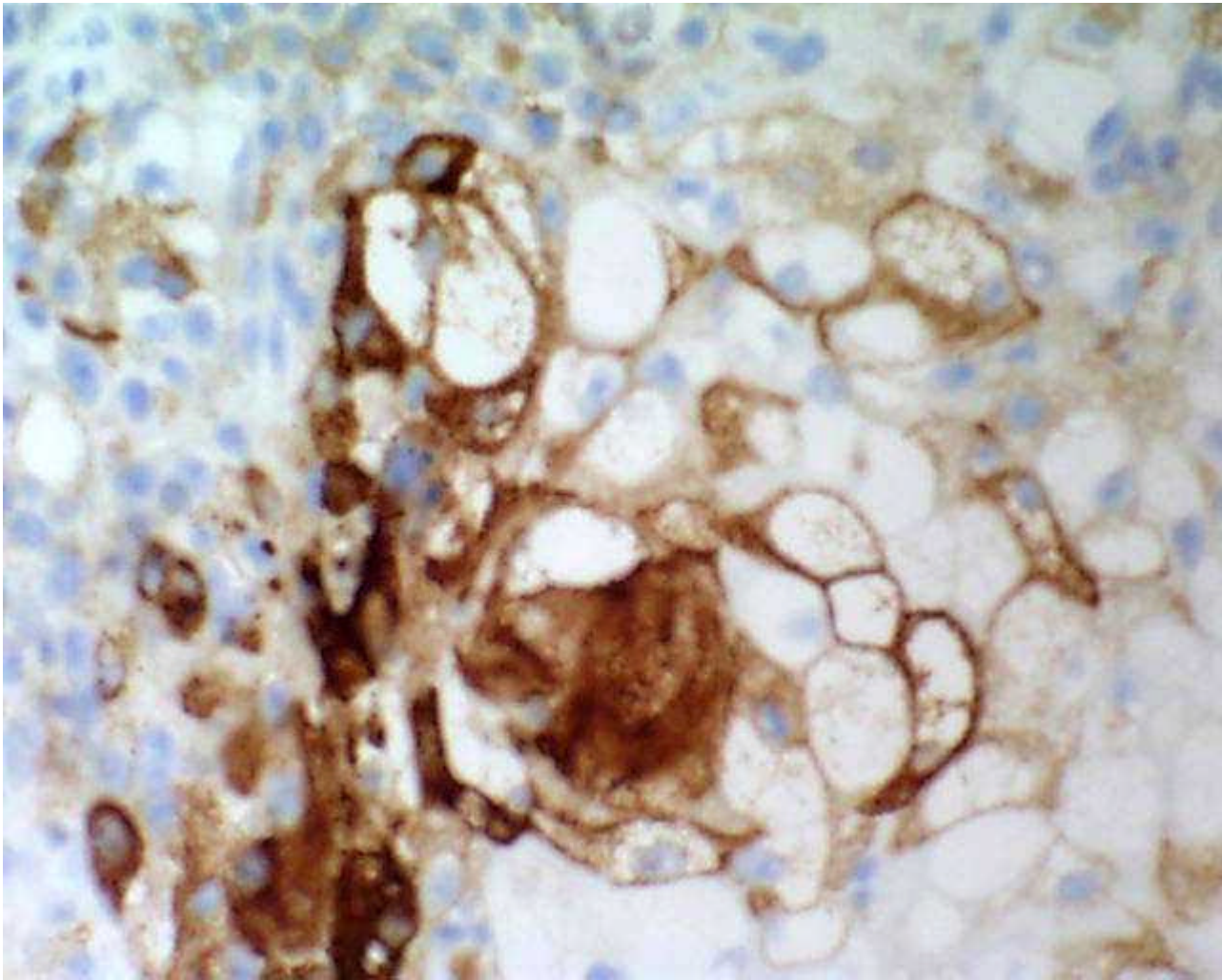


Fig. 4 - EMA

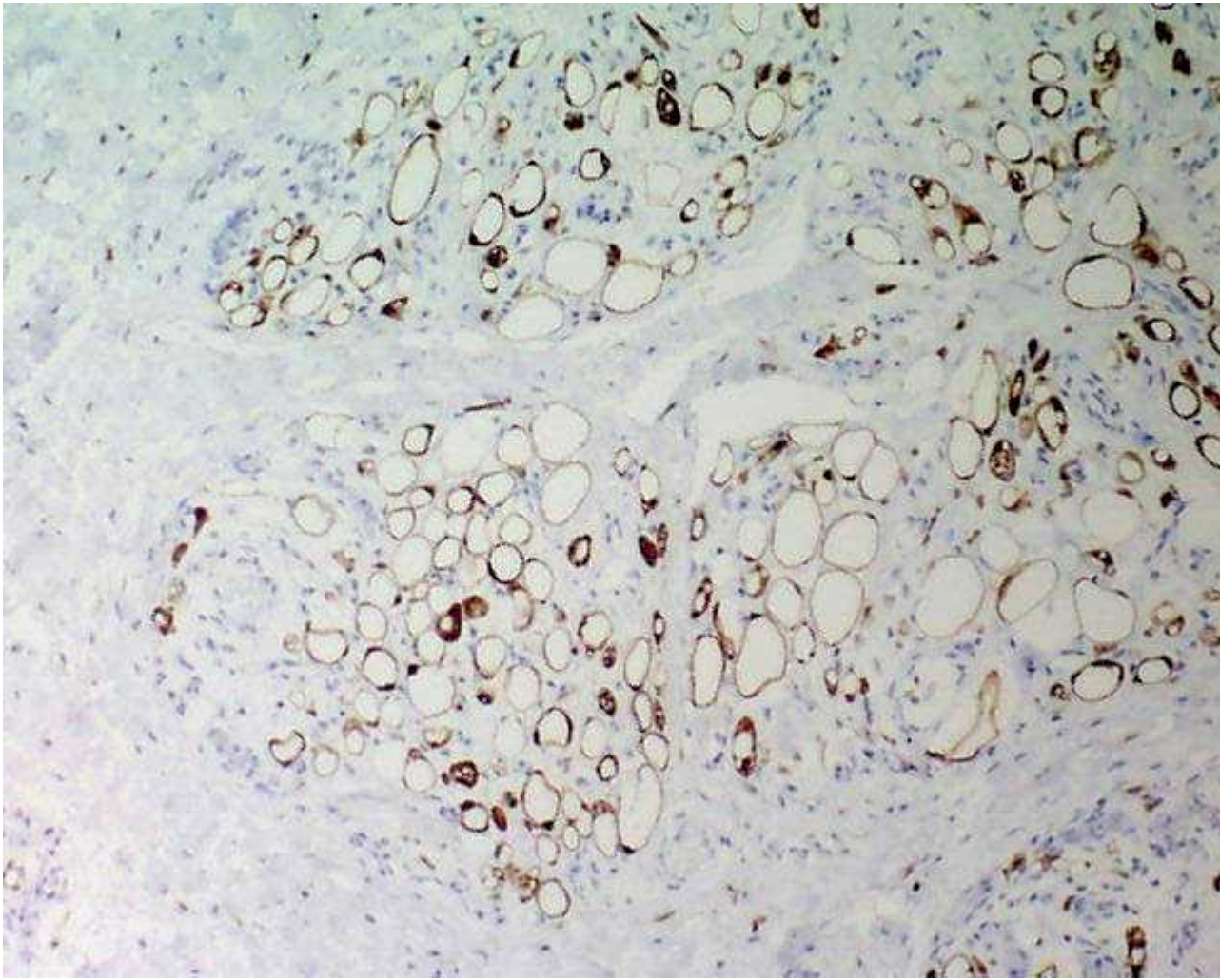


Fig. 5 - S-100

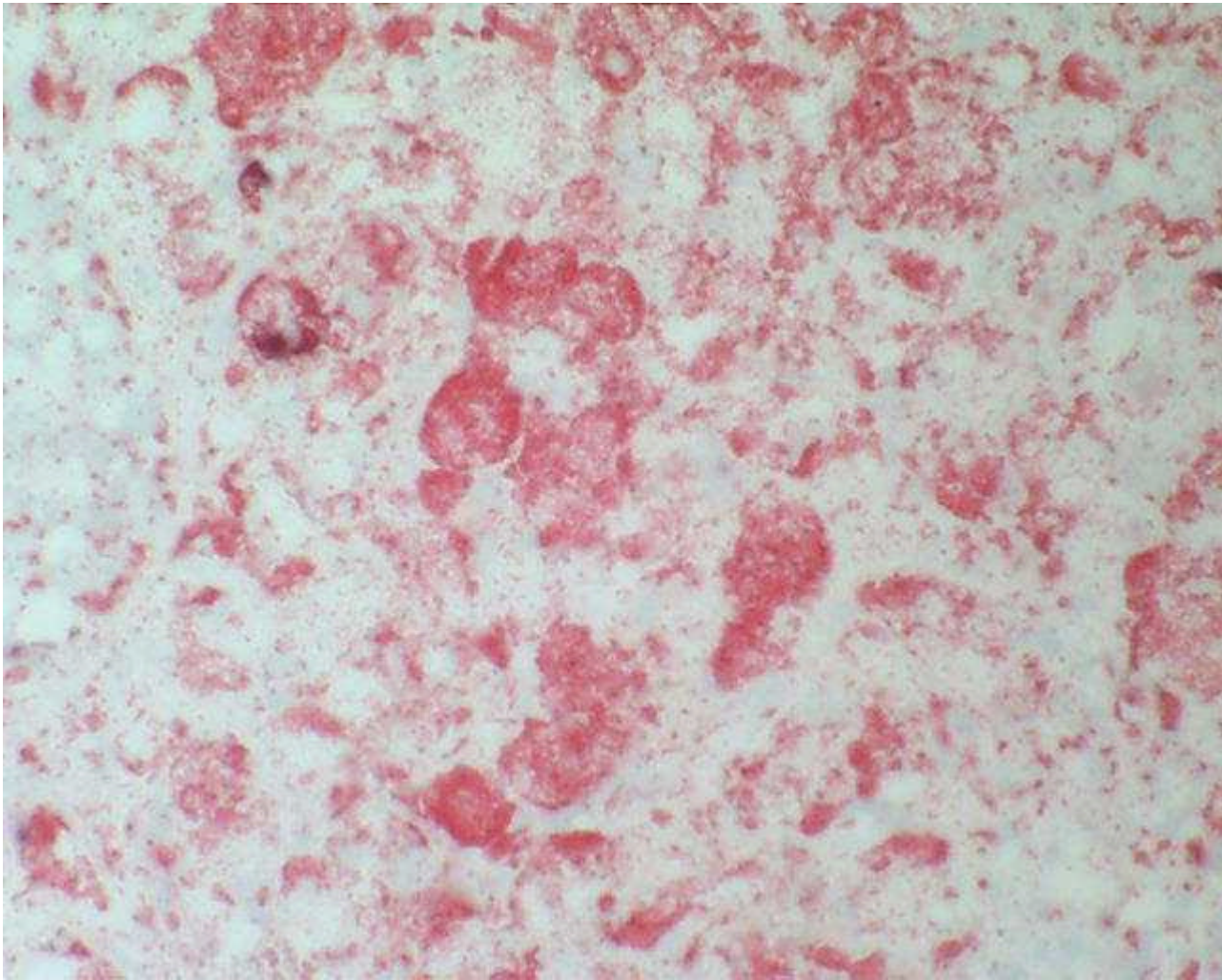


Fig. 6 - Oil-Red

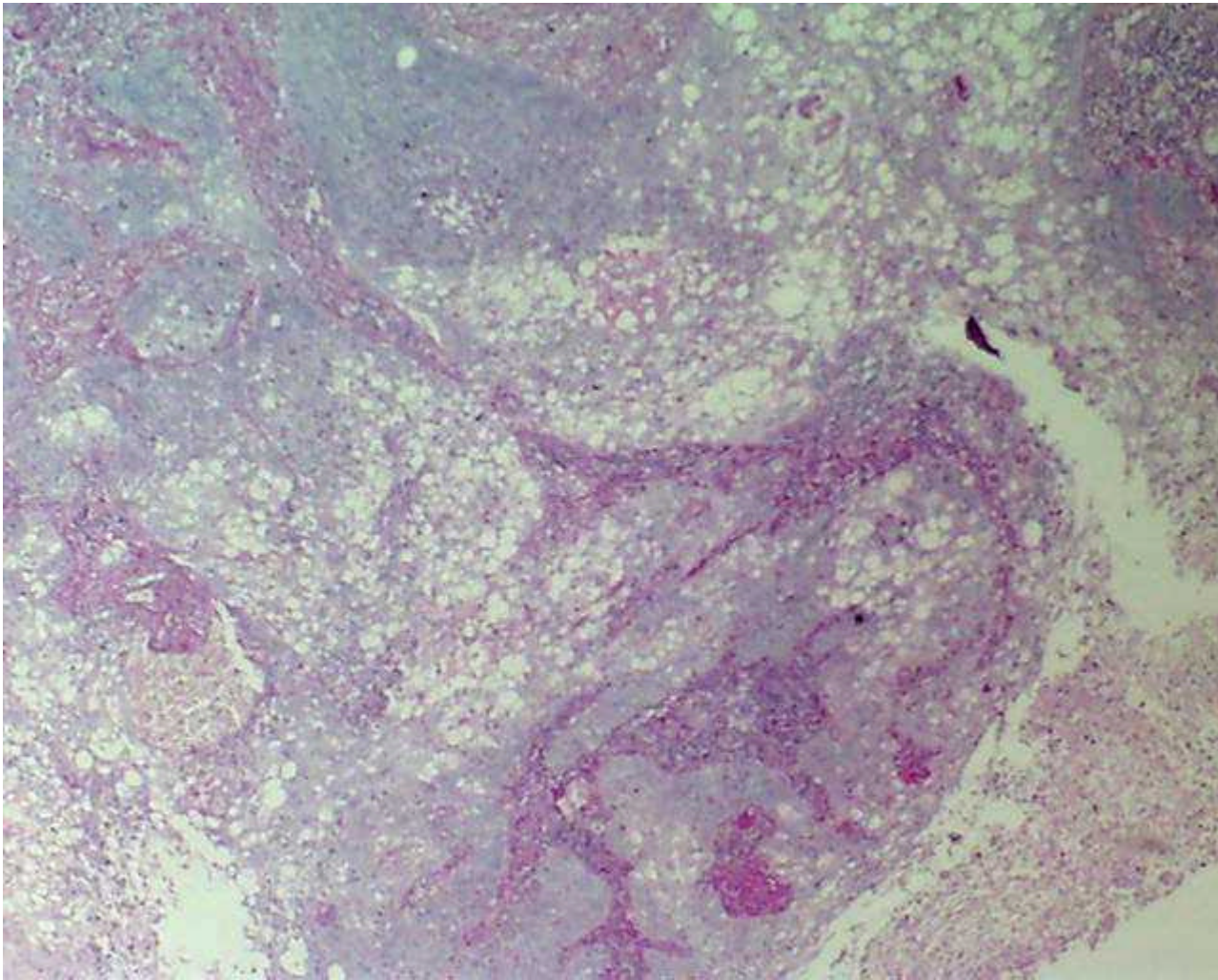


Fig. 7 - PAS negativo

Discusión

La presencia de diferenciación sebácea en carcinomas escamosos no es un hecho infrecuente en tumores cutáneos, aunque muy infrecuente en otras localizaciones, de éstas es en glándulas salivares la más común, y solo tres casos descritos en laringe. Se trata de una variante histológica que no repercute en el pronóstico

Bibliografía

- Baiocco R, Palma O, Locatelli G.
Squamous carcinoma of the epiglottis with sebaceous differentiation. Report of a case.
Pathologica. 1995 Oct; 87(5): 531-33
- Panayiotides JG, Arapantoni-Dadioti P, Banis CG.
Laryngeal squamous cell carcinoma with sebaceous differentiation.
J Laryngol Otol. 1995 Aug; 109(8): 784-6.
- Assor D.

Epidermoid carcinoma with sebaceous differentiation in the vallecula. Report of a case.
Am J Clin Pathol. 1975 Jun;63(6):891-4

Web mantenido y actualizado por el [Servicio de informática](#) uclm. Modificado: 29/09/2005 21:56:28